

# Páneve

Verze k tisku již není podporovaná a může obsahovat chyby s vykreslováním. Aktualizujte si prosím záložky ve svém prohlížeči a použijte prosím zabudovanou funkci prohlížeče pro tisknutí.

Páneve vzniká spojením dvou **kostí pánevních** a **křížové kosti**. Vytváří ohraničený prostor, ve kterém jsou uloženy některé břišní orgány. Jedná se o kostěnou strukturu, která vykazuje významné **pohlavní rozdíly** (ženská páneve je uzpůsobena pro porod).

## Kostěný podklad

### Os sacrum

Má tvar čtyřbokého jehlanu, **basis ossis sacri** se kranálně obrací ke spodní ploše posledního lumbálního obratle, kaudálně směřuje **apex ossis sacri** a spojuje se s kostrčí. Boční strany tvoří **facies auriculares** pro spojení s kyčelními kostmi.

Přední plocha (**facies pelvina**) je **konkávní**, přes ní probíhají čtyři příčné **lineae transversae** (v místě srůstu sakrálních obratlů), po stranách se nachází čtyři páry otvorů (**foramina sacralia ventralia**), kterými vystupují přední větve sakrálních nervů. Dorzální plocha je **konvexní**, zde se nachází **foramina sacralia dorsalia** pro výstup zadních větví sakrálních nervů. Uprostřed dorzální strany se nachází **canalis sacralis**, který se v oblasti apexu otvírá jako **hiatus canalis sacralis**, tudíž vystupují poslední křížové a kostrční nervy.

Mezi **basis ossis sacri** a přední plochou se vyklenuje zaoblená hrana (**promontorium**), od kterého se laterálně šíří **linea terminalis**, ohraničující vstup do malé pánve.

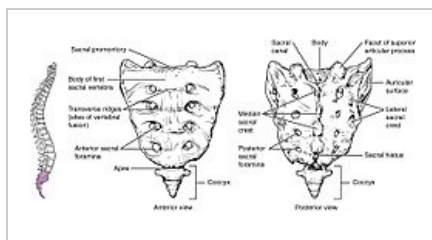
### Os coxae

Pánevní kost je tvořena srůstem tří párových kostí (pravá a levá) - **os ilium**, **os ischii** a **os pubis**.

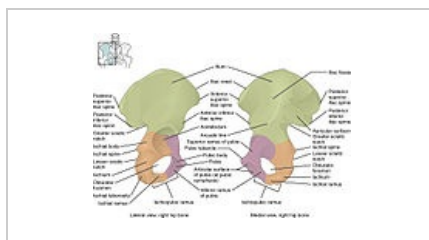
**Os ilium**  
Tvořena tělem (**corpus**) a lopatou (**ala ossis ilium**). Kranálně se nachází dobře hmatná **crista iliaca**, ventrálně vybíhá rovněž hmatný trn (**spina iliaca anterior superior**), dorzálně je trn méně výrazný (**spina iliaca posterior superior**). Mediálně se nachází **facies auriculares** pro spojení s **os sacrum**. Vnitřní plocha je prohloubena v oploštělou jámu (**fossa iliaca**), která tvoří spodinu dutiny břišní. Kaudálně se nachází obloukovitá **linea arcuata** (součást **linea terminalis**). Zevní plocha lopaty je kryta hýžděvým svalstvem.

**Os ischii**  
Skládá se z těla (**corpus**), ramene (**ramus ossis ischii**) a mohutného sedacího hrbolu (**tuber ischiadicum**). Na dorzální straně vybíhá v ostrý trn (**spina ischiadica**). Kranální část (**pars pubica**) se **spojuje se stydkou kostí** a tvoří část ohraničení **foramen obturatum**.

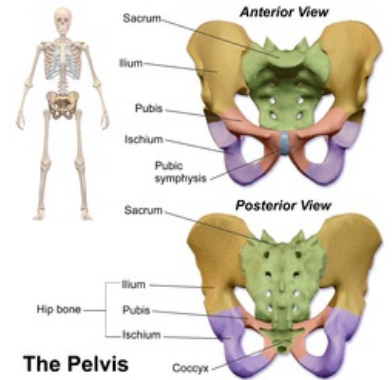
**Os pubis**  
Tvořena tělem (**corpus**) a ramenem (**ramus ossis pubis**). Spolu s os ischii tvoří ohraničení **foramen obturatum**. Mediálně se nachází zdrsňelá ploška (**facies symphyialis**), ke které přirůstá chrupavka symfýzy, spojující obě kosti k sobě. Nad ní nacházíme hrbolek (**tuberculum pubicum**) od kterého se táhne ostrá hrana (**pecten ossis pubis**).



Os sacrum



Os coxae



Kostěná páneve

## Kloubní spojení pánve

Na dorzální straně se pánevní kosti spojují s kostí křížovou prostřednictvím **sakroiliakálního kloubu** (SI kloub), ventrálně nacházíme spojení pomocí **symfýzy**, která spojuje obě pánevní kosti v oblasti **facies symphyialis ossis pubis**.

### Sakroiliakální kloub

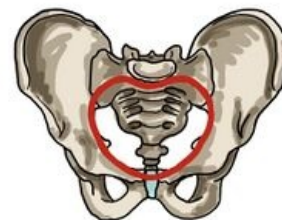**Articulatio sacroiliaca** připojuje **os coxae** k osově kostře. Jedná se **tuhý kloub** (**amphiarthrosis**). Spojení je zajištěno silnými vazy. U ženy na konci těhotenství dochází k jejich prosáknutí, což umožní větší roztažitelnost pánve.

### Symphysis pubica

**Synchondróza** spojující přední část pánevních kostí. Mezi kloubními plochami je vsunut **discus interpubicus**, tvořený vrstvou vazivové chrupavky. Zadní okraj disku přesahuje okraj kostí a vyklenuje se jako **eminentia retropubica** (u ženy hmatný **per vaginam**). Za normální situace je spojení nepohyblivé. Hormonální regulace na konci těhotenství rozvolňuje strukturu symfýzy, čímž umožňuje **rozšíření pánve při porodu**.

## Členění pánve

Pánev je rozdělena průběhem *linea terminalis* na velkou (**pelvis major**) a malou pánev (**pelvis minor**). Rozbíhá se laterálně od promontoria přes sacrum, dále jako *linea arcuata* na kosti pánevní, až k *eminentia iliopubica* na horním okraji symfýzy.



Průběh linea terminalis

Oblast velké pánve tvoří **spodinu břišní dutiny**. Malá pánev ohraničuje válcovitý prostor **pánevní dutiny**. Kraniálně navazuje na dutinu břišní v oblasti *apertura pelvis superior*, kaudálně se otevírá na povrch těla jako *apertura pelvis inferior*.

## Pánevní roviny

Pro zhodnocení průchodnosti porodních cest byly zavedeny tzv. **pánevní roviny**, jejichž rozměr musí korespondovat s velikostí lebky novorozence, aby byl umožněn porod klasickou cestou. Rozlišujeme čtyři roviny (kraniokaudálně): *aditus* (vstup), *amplitudo* (šíře), *angustio* (úžina), *exitus* (východ).

### Aditus pelvis (vchod)

Rovina vchodu pánevního (*apertura pelvis superior*), kopíruje průběh *linea terminalis*.

V **přímém** směru určujeme *diameter recta* (spojnice promontoria a horního okraje symfýzy), **11 cm**, v klinické praxi není možné změřit. Namísto něj určujeme *diameter obstetrica* (10,5 cm), *per vaginam* změříme hodnotu *conjugata diagonalis* (dolní okraj symfýzy a přední okraj promontoria, cca 12,5-13 cm) od kterého odečteme 2,5 cm. **Příčně** určujeme *diameter transversa* (největší vzdálenost *lineae terminales*), **13 cm** a v **šikmém** směru *diameter obliqua* (spojnice SI kloubu a *eminentia iliopubica*), **12,5 cm**.

Při vnitřním gynekologickém vyšetření hodnotíme přibližnou hodnotu *diameter recta aditus pelvis* změřením *conjugata diagonalis* (od promontoria k symfýze, odečtením 2 cm měkkých tkání získáme přibližnou hodnotu přímého průměru).

### Amplitudo pelvis (šíře)

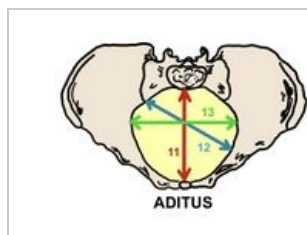
Spojuje rozhraní S2-S3 se středem obou acetabul a středem symfýzy. *Diameter recta* (**12 cm**), *diameter transversa* (**12 cm**) a *diameter obliqua* (**13,5 cm**).

### Angustia pelvis (úžina)

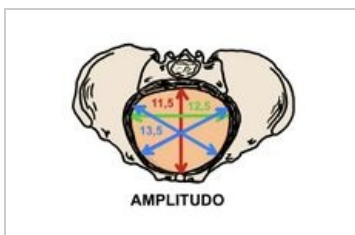
Určena jako spojnice dolního okraje symfýzy, *spinae ischiadicae* a spojení sakra s kostrčí. Určujeme dva směry, *diameter recta* (spojení dolní symfýzy a sakrokockigeálního spojení), asi **11,5 cm** a *diameter transversa* (mezi spinami), asi **10 cm**.

### Exitus pelvis (východ)

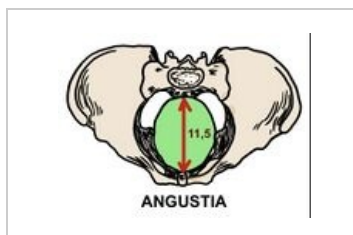
Tvoří *apertura pelvis inferior*. Rozkládá se ve tvaru kosočtverce mezi koncem kostrče, *tubera ischiadica* a dolním krajem symfýzy. Zde určujeme důležitý rozměr *diameter recta* (**9,5 cm**), při porodu dochází k odtlačení kostrče, čímž se zvětší přímý rozměr (**11-11,5 cm**), a umožní průstup plodu porodními cestami.



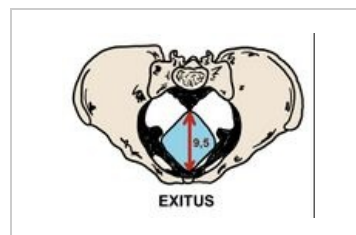
Vstup pánevní



Šíře pánevní



Úžina pánevní



Východ pánevní

## Pánevní sklon

Určujeme vestoje. Základní parametry pánevního sklonu: *inclinatio pelvis superior* (*conjugata anatomica* svírá s horizontálou úhel **60°**), *inclinatio pelvis inferior* (spojnice mezi hrotem kostrče a dolním okrajem symfýzy svírá úhel **10°**) a úhel, který svírá **rovina pánevní** s horizontálou (**30°**).

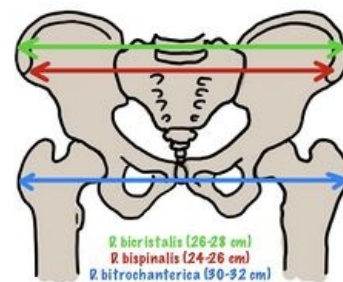
Sklon pánve ovlivňuje polohu břišních orgánů vestoje i při chůzi, které tak nepůsobí plnou vahou na pánevní dno. V průběhu těhotenství vytlačuje rostoucí děloha břišní orgány směrem k páteři, která je tak více zatížena. Následně dochází ke kompenzatornímu vzniku hyperlordózy v bederní oblasti.

## Měření pánevních rozměrů

### Zevní pánevní rozměry

V prenatalní poradně měříme pánev zevně pomocí pelvimetru (dle Baudelocquea-Breiskyho). Měříme v poloze na zádech, boku a na gynekologickém stole.

- ***Distantia bispinalis*** - vzdálenost *spinae ilacae ant. sup.* (**25-26 cm**).
- ***Distantia bicristalis*** - největší vzdálenost hřebenů kyčelních lopat (**28-29 cm**).
- ***Distantia bitrochanterica*** - vzdálenost obou trochanterů major (**31-32 cm**).
- ***Conjugata externa*** (*diameter Baudelocque*) - vzdálenost mezi vrcholem Michaelisovy routy (trn L5) a horním okrajem symfýzy (**19-20 cm**).



Zevní pelvimetrické vyšetření

### Vnitřní pánevní rozměry

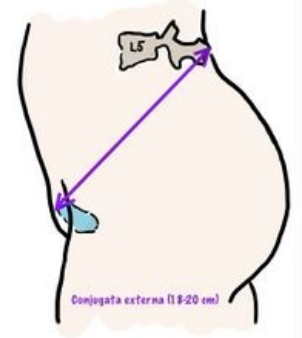Přibližnou hodnotu **přímého průměru pánevního vchodu** získáme odečtením 9 cm od změřené hodnoty *conjugata externa*. Další měřitelnou hodnotou je ***diameter transversa exitus pelvis*** (vzdálenost *tubera ischiadica*). Měření provádíme na gynekologickém stole, pomocí zkříženého pelvimetru. K naměřené hodnotě připočteme 1,5 cm (měkké tkáně). Obvyklá hodnota se pohybuje kolem **11 cm**. Vzdálenost lze rovněž odhadnout pomocí Rubeškova hmatu (pěst pravé ruky vtlačujeme mezi tubera, pokud se nevejde, tak to značí pro příčné zúžení pánve).

Vnitřním vyšetřením lze určit délku **conjugata diagonalis**. Do pochvy zavedeme do špetky uspořádaný 2. a 3. prst, třetím prstem se snažíme dosáhnout promontoria, radiální hrana ruky je přitom opřena o symfýzu (místo dotyku na prstu si označíme a následně změříme). Normální vzdálenost je **13 cm**. Hodnoty kolem 12 cm značí pro hraniční zúžení pánve, které může být spjato s komplikacemi při porodu, hodnoty kolem 11 cm značí významné zúžení pánve, které může znemožnit přirozený porod, většinou indikováno k císařskému řezu.

## Měření pánevního sklonu

V klinické praxi hodnotíme pánevní sklon určením **Michaelisovy routy** na dorzální straně pánve. Jedná se o kosodélník, který vznikne spojením struktur *spinae iliacaе posteriores superiores*, sakrokocygeálního spojení a trnu obratle L5. U stojící ženy bývá tato struktura patrná jako kožní jamky nad jednotlivými strukturami. **Podélná osa** routy měří asi 11 cm, **příčná** (asi 10 cm). Průběh příčné osy protíná podélnou a rozděluje ji na kraniální (4 cm) a kaudální (7 cm) úsek. Spojnice mezi trnem L5 a spinami by měl být asi 6,5 cm.

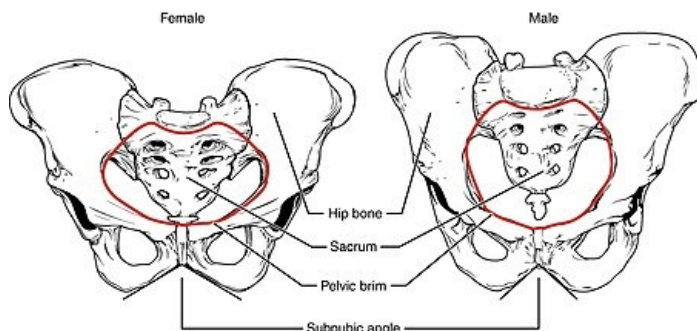
Symetrická Michaelisova routa svědčí pro správný tvar pánve. Odchyšky ve tvaru routy jsou **rizikovým faktorem kefalopelvického nepoměru**. Při zjištěné asymetrii je porod veden jako rizikový a často indikován k císařskému řezu.



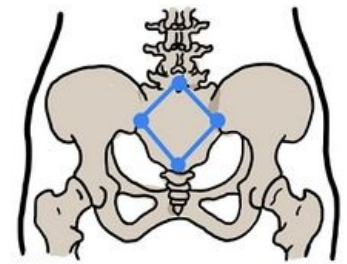
Měření *conjugata externa*

## Pohlavní rozdíly na pánvi

Pohlavní rozdíly na tvaru kostěné pánve jsou velmi výrazné. Tvar ženské pánve je hormonálně modifikován v průběhu puberty a představuje výrazný sekundární pohlavní znak. Úprava tvaru ženské pánve je nezbytná pro vznik **porodních cest**, které musí odpovídat fyziologickým rozměrům lebky novorozence.



Ženská a mužská pánev



Michaelisova routa (dorzálně)

Celkově je ženská pánev širší (prostornější) a nižší, než pánev mužská. **Dolní ramena stydkých kostí** se u ženy sbíhají v tupém úhlu (*arcus pubicus*) zatímco u muže se sbíhají v úhlu ostřejším (*angulus pubicus*). U ženy bývá **dolní rameno stydké kosti** štíhlé a plynule zakřivené, na mužské pánvi pozorujeme náhlé zakřivení v místě *crista phallica*.

**Promontorium** vyčnívá u ženy méně, takže vchod do malé pánve je příčně oválný, u muže vyčnívá a vytváří srdčitý tvar malé pánve. **Incisura ischiadica major** je na ženské pánvi tvořena pravidelným obloukem, širším a mělce vykrojeným, na mužské pánvi je horní okraj zářezu zřetelně hlubší. **Vzdálenost ze středu fossa acetabuli** k hornímu okraji *facies symphysialis* a k dolnímu okraji *tuber ischiadicum* jsou u muže zhruba stejné, naproti tomu u ženy je vzdálenost k *tuber ischiadicum* podstatně menší než k *facies symphysialis*.

**Symphysis pubica** ženské pánve je nižší (4,5 cm), než na mužské pánvi (5 cm), ke konci těhotenství dochází k jejímu rozvolnění a umožnění mírného rozšíření porodních cest. **Kostrč** je u ženy kratší a pohyblivější, při průchodu plodu se odkloní dozadu a zvětší tak prostor porodních cest (cca o 2,5 cm).

## Odkazy

### Související články

- Foramen ischiadicum majus
- Foramen ischiadicum minus
- Svaly pánevního dna

### Použitá literatura

- BENEŠ, Jiří. *Studijní materiály* [online]. ©2009. [cit. 2010]. <<http://jirben.wz.cz>>.
- ČIHÁK, Radomír a Miloš GRIM. *Anatomie. 2.*, uprav. a dopl vydání. Praha : Grada Publishing, 2002. 470 s. sv. 2. ISBN 80-7169-970-5.
- HÁJEK, Zdeněk, Evžen ČECH a Karel MARŠÁL, et al. *Porodnictví. 3.* vydání. Praha : Grada, 2014. 538 s. ISBN 978-80-247-4529-9.