

Nervus fibularis communis

N. fibularis communis je druhá ze dvou hlavních větví n. ischiadicus. Jedná se o smíšený nerv, který se odděluje z *fossa poplitea* a pokračuje laterálně. Probíhá za vnitřním okrajem m. biceps femoris, mezi ním a laterální hlavou m. gastrocnemius.

Přehled zásobení

1. **sensitivně** – část kolenního a tibiofibulárního kloubu.

Větve

- **rr. articulares** – pro kolenní a tibiofibulární kloub,
- **n. cutaneus surae lateralis** – pro kůži fibulární strany lýtky,
- **r. communicans fibularis** – vychází z předchozího nervu, nebo přímo z n. fibularis communis. Spojením této větve s *n. cutaneus surae medialis* vzniká **n. suralis**.

Za hlavicí fibuly se n. fibularis communis dělí ve své konečné větve: **n. fibularis superficialis** a **n. fibularis profundus**.

Nervus fibularis superficialis

Tato větev pokračuje mezi fibulou a m. fibularis longus. Na bérce sestupuje mezi m. fibularis longus a m. extensor digitorum longus.

Přehled zásobení

1. **motoricky** – m. fibularis longus a m. fibularis brevis,
2. **sensitivně** – kůže hřbetu nohy a hřbetní strana prstů.

Větve

- **rr. musculares** – motoricky inervují m. fibularis longus a m. fibularis brevis.

V dolní třetině bérce se nerv dostává na fascii a povrchově přes *retinacula musculorum extensorum* sestupuje na hřbet nohy, kde se dělí na:

- **n. cutaneus dorsalis medialis** – vysílá další dvě větévký, z nichž jedna jde na tibiální okraj palce a druhá směrem mezi 2. a 3. prst.
- **n. cutaneus dorsalis intermedius** – vysílá větev mezi 4. a 5. prst.
- z **nn. cutanei dorsales** pak vystupují *nn. digitales dorsales pedis*.

Nervus fibularis profundus

N. fibularis profundus je smíšený nerv s převahou motorické složky. Po oddělení z n. fibularis communis prochází skrze m. fibularis longus dopředu – do septa mezi přední a laterální skupinou bérce svalů – a vstupuje mezi svaly přední skupiny. V hloubce bérce sestupuje spolu s *a. et v. tibialis anterior* při *membrana interossea cruris*. Při skeletu pokračuje na hřbet nohy a vynořuje se nad fascii proximálně od 1. meziprstní štěrbině.

Přehled zásobení

1. **motoricky** – m. tibialis anterior, m. extensor digitorum longus, m. extensor hallucis longus, m. extensor digitorum brevis,
2. **sensitivně** – kůže na dorsální straně přilehlých stran 1. a 2. prstu.

Větve

- **nn. digitales dorsales pedis** – pro přilehlé okraje 1. a 2. prstu.
- **rr. musculares** – pro všechny svaly přední skupiny na bérce – m. tibialis anterior, m. extensor digitorum longus, m. extensor hallucis longus. Dále zásobuje krátké extensory na noze – m. extensor digitorum brevis, m. extensor hallucis brevis.

Odkazy

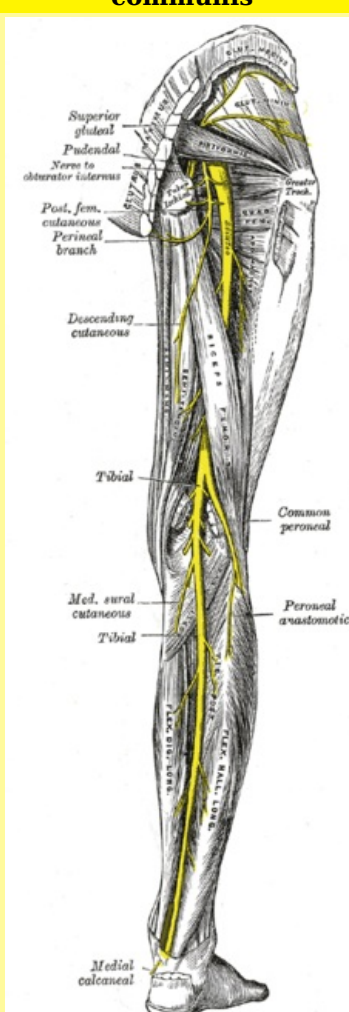
Související články

- Obrna nervus peroneus communis

Použitá literatura

- ČIHÁK, Radomír. *Anatomie III*. 1. vydání. Praha : Grada, 1997. 672 s. ISBN 80-7169-140-2.

Nervus fibularis communis



Nervus peroneus communis

TA	A14.2.07.047 (http://www.unifr.ch/ifaa/Public/EntryPage/TA98%20Tree/Entity%20TA98%20EN/14.2.07.047%20Entity%20TA98%20EN.htm)
Funkce	Senzitivně inervuje zevní stranu lýtky. Motoricky řídí everzi nohy, extensory přední strany bérce a drobné svaly dorza nohy.
Odstup z	fossa poplitea
Pokračuje z	n. ischiadicus
Větve	rr. articulares, n. cutaneus surae lateralis, r. communicans fibularis
Pokračuje jako	nervus fibularis superficialis, n. fibularis profundus
Obraz obrny	kohoutí chůze (čapí)

