

# Nervus radialis

- je silný nerv z fasciculus posterior plexus brachialis (C5-C8, ev. Th1)
- zpočátku uložen na zadní stěně axily za a. axilaris a za a. brachialis
- distálněji vstupuje do sulcus n. radialis, mezi mediální a laterální hlavu musculus triceps brachii
- spirálovitě obtáčí tělo humeru spolu s a. profunda brachii
- proráží septum intermusculare brachii laterale a sestupuje v rýze mezi m. brachioradialis a m. brachialis
- konečné větve - **ramus superficialis** a **ramus profundus**

## Větve

- **nervus cutaneus brachii lateralis inferior**
  - inervuje laterální stranu paže
- **nervus cutaneus brachii posterior** - odděluje se v axile
  - inervuje kůži na zadní ploše paže až k loketnímu kloubu
- **nervus cutaneus antebrachii posterior** - odděluje se v sulcus n. radialis, proráží fascia brachii mezi caput laterale a caput longum m. tricipitis brachii a sestupuje mezi olecranon ulnae a laterálním epikondylem humeru na zadní stranu předloktí
  - inervuje kůži až ke karpální krajině
- **rami musculares**
  - na paži inervují m. triceps brachii, m. anconeus
  - větvičky pro pouzdro loketního kloubu
  - pro laterální svaly předloktí (m. brachioradialis, m. extensor carpi radialis longus a brevis) v rýze mezi m. brachialis a m. brachioradialis
- **ramus superficialis n. radialis** - probíhá spolu s a. radialis podél m. brachioradialis v septu oddělujícím ventrální svaly předloktí (m. pronator teres a m. flexor carpi radialis), v distální třetině předloktí podbíhá šlachu m. brachioradialis a na dorsální straně předloktí se dostává do podkoží
  - **nervi digitales dorsales** pro palec, ukazovák a radiální okraj 3. prstu
- **ramus profundus n. radialis** - prochází štěrbinou v m. supinator, spirálovitě obtáčí proximální část radia na jeho dorsální stranu
  - **rr. musculares** pro extensory na dorsální straně předloktí (m. supinator, m. extensor digitorum, m. extensor carpi ulnaris, m. extensor digiti minimi, m. abductor pollicis longus a m. extensor indicis)
  - **nervus interosseus posterior** - po dorsální ploše membrana interossea
    - inervuje radius, ulnu, membrana interossea, kloubní pouzdro radiokarpálního a ručních kloubů

## Odkazy

### Související články

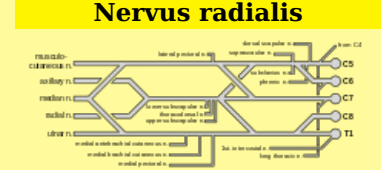
- Obrna nervus radialis

### Použitá literatura

- PETROVICKÝ, Pavel, et al. *Anatomie s topografií a klinickými aplikacemi*. 1. vydání. Martin : Osveta, 2002. 542 s. sv. 3. ISBN 80-8063-048-8.

Citováno z „[https://www.wikiskripta.eu/index.php?title=Nervus\\_radialis&oldid=433511](https://www.wikiskripta.eu/index.php?title=Nervus_radialis&oldid=433511)“

### Nervus radialis



**TA** A14.2.00.001 (<http://www.unifr.ch/ifaa/Public/EntryPage/TA98%20Tree/Entity%20TA98%20EN/14.2.00.001%20Entity%20TA98%20EN.htm>)

**Odstup z** plexus brachialis

**Pokračuje z** fasciculus posterior

**Pokračuje jako** r. superficialis, r. profundus

**Obraz obrny** porucha čítí zadní dolní strany paže, extenze v lokti a dorsální flexe ruky

