

Elektromyografie

Elektromyografie je elektrodiagnostická metoda, která slouží především k **diagnostice** poruch **nervosvalového aparátu**. Podstatou je měření elektrických potenciálů vzniklých v důsledku činnosti kosterní svaloviny. Používají se povrchové elektrody, které snímají akční potenciál velkého počtu motorických jednotek a jehlové elektrody, které snímají malý počet MU (motor unit).

Nervové kondukční studie

Kondukční studie (vyšetření vedení nervem) vyšetřuje parametry vodivosti periferních nervů. Obvykle se provádí povrchovými elektrodami a je tedy limitována pouze na ty nervy, které leží blíže povrchu. Vyšetřovat je možno nervy motorické, senzitivní i smíšené. Získáme tak informaci o zachování kontinuity nervu a rychlosti vedení nervovými vlákny. Základem vyšetření je stimulace nervu a registrace potenciálu.

Stimulace

Ke stimulaci nervu je zapotřebí **stimulátor a stimulační elektroda**.

Stimulátor využívá **stejnoseměrný proud** (https://cs.wikipedia.org/wiki/Stejnosem%C4%9Bn%C3%BD_proud), přičemž intenzita stimulu je regulována v mA – obvykle do 80-100 mA u vyšetření motorického nervu a do 30 mA u vyšetření senzitivního nervu. Napětí se mění podle odporu ($I=U/R$).

Stimulační elektroda má dva póly: negativní katodu a pozitivní anodu. K depolarizaci membrány nervu dochází pod katodou. Při bipolární stimulaci jsou oba póly umístovány podél nervu – katoda blíže snímací elektrodě. Obvykle jsou oba póly 2-3 cm od sebe.

Registrace CMAP

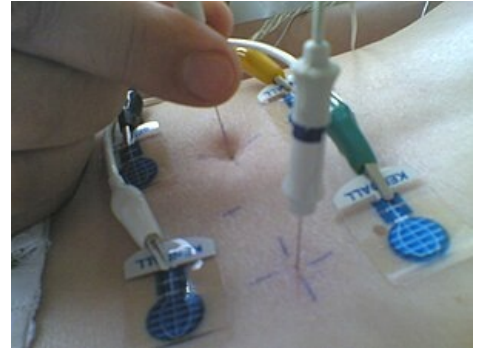
Registrační elektrody při vyšetření motorického nervu snímají odpověď z mnoha svalových vláken. Aktivní snímací elektroda je uložena nad svalovým bříškem, referenční je uložena nad šlachou. Mezi elektrodu a kůži je aplikován vodivý gel. Jehlové registrační elektrody se používají pouze výjimečně. Hodnocenými parametry jsou **amplituda**, **latence** sumačního svalového akčního potenciálu (CMAP) a **rychlost** vedení nervem.

Registrace senzitivního potenciálu

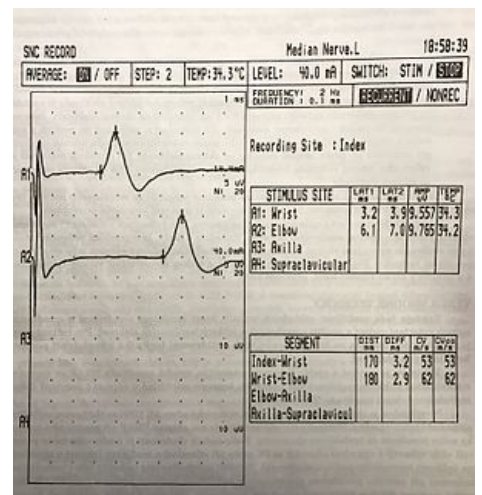
Registrační elektrody při vyšetření senzitivního nervu při **ortodromní technice** (měří vedení impulzu z místa distální stimulace k místu proximální registrace) jsou umístěny nad průběhem nervu. Při **antidromní technice** (měří vedení impulzu z místa proximální stimulace k místu distální registrace) používáme povrchové kroužkové elektrody. Hodnocenými parametry jsou **rychlost** vedení nervem a **amplituda** akčního potenciálu. Při všech vyšetřeních je nutné použití **zemnicí elektrody**, která se umísťuje mezi stimulační a snímací elektrodu.

Nález

- Na normálním EMG můžeme zaregistrovat tyto jevy:
 - M vlna** – akční potenciál svalu způsobený přímým vedením el. impulsu nervem
 - F vlna** – vlna s delší latencí než M, je způsobená retrográdním vedením AP motorickým axonem k tělu neuronu a následnou novou depolarizací vedoucí zpět do periferie.
 - H reflex** – vlna s největší latencí, je způsobena monosynaptickým míšním reflexem aktivovaným depolarizací senzitivních vláken v nervu.
- Patologické nálezy:
 - Demyelinizační léze** – se projevuje zpomaleným vedením
 - Axonální léze** – (tedy úbytek axonů v nervu) se projevuje sníženou amplitudou M vlny. Důvodem je menší počet aktivních svalových vláken. Rychlost je nezměněná.
 - Myastenia gravis – při opakované stimulaci dochází k poklesu amplitudy o 10 % a více (vyčerpání acetylcholinu).



Jehlové konvenční EMG paravertebrálního svalstva



Fyziologický nález, senzitivní část n. medianus

Jehlová EMG

Jehlová EMG zachycuje bioelektrické potenciály kosterního svalstva pomocí jehlových elektrod zabodnutých do příslušného svalu.

Jehlová elektroda

Běžně se používá koncentrická elektroda složená z pláště z nerezivějící oceli o průměru cca 0,3 mm, uvnitř kterého je umístěn drátek ze stříbra či platiny o průměru asi 0,1 mm. Na konci elektrody tvoří obnažený drátek oválnou plochu, jež snímá potenciály ze své bezprostřední blízkosti. Ty jsou následně zesilovány.

Opět je třeba použít zemnicí elektrodu. Vyšetřující lékař orientuje umístění jehel pomocí charakteru zvuku z reproduktoru.

Vyhodnocení jehlové EMG

Hodnocenými parametry jsou **inzerční aktivita, spontánní aktivita a volní aktivita**.

Inzerční aktivita je vyvolaná mechanickým podrážděním svalových vláken hrotem jehly. Je způsobena vybíjením napětí na membránách při porušení svalového vlákna. Při atrofii nebo větším obsahu tuku ve svalu je snížena. Při myotonii je naopak zvýšená.

Spontánní aktivitu fyziologicky v relaxovaném svalu neregistrujeme. Je-li inervace svalu poškozena (periferní léze motoneuronu), registrujeme spontánní výboje svalových vláken – fibrilace.

Při **volní kontrakci** registrujeme akční potenciály motorických jednotek (MUAP – motor unit action potential, souhrn akčních potenciálů jednotlivých svalových vláken motorické jednotky) zapojených do kontrakce svalu při dané síle. Síla kontrakce je dána počtem zapojených motorických jednotek a frekvencí impulsů motoneuronů. Vyšetřujeme při malé síle kontrakce, kdy je zapojen malý počet motorických jednotek. Při velké síle by se jednotlivé registrované impulsy nedaly od sebe odlišit. Větší počet zapojených motorických jednotek, než je standard, zaznamenáváme při myopatiích, menší pak při deinervaci svalu.

Hodnotí se zejména **amplituda**, případně **počet fází** a **délka trvání**. Při zvyšování síly kontrakce dochází k pozvolnému zahušťování vzorce až do obrazu tzv. **interferenčního vzorce**, jehož amplituda se fyziologicky pohybuje v rozmezí 1-5 mV. Patologií je nedosažení plné interference či změna amplitud.

Elektromyograf

Základní součástí elektromyografu jsou stimulační a registrační elektrody, zemnicí elektroda, stimulátor, zesilovač, reproduktor a monitor.

Odkazy

Související články

- Elektrokardiografie
- Elektroencefalografie

Zdroj

- MUDr. Jaromír Šrámek (Formol)

Použitá literatura

- MEZZARANE, Rinaldo André. *Experimental and Simulated EMG Responses in the Study of the Human Spinal Cord, Electrodiagnosis in New Frontiers of Clinical Research* [online]. [cit. 2017-01-01]. <<https://www.intechopen.com/books/electrodiagnosis-in-new-frontiers-of-clinical-research/experimental-and-simulated-emg-responses-in-the-study-of-the-human-spinal-cord>>.
- KISHNER, Stephen. *Electromyography and Nerve Conduction Studies* [online]. [cit. 2017-01-01]. <<https://emedicine.medscape.com/article/2094544-overview>>.
- KADAŇKA, Zdeněk. *Praktická elektromyografie*. 1. vydání. 1994. ISBN 80-7013-181-0.
- AMBLER, Zdeněk. *Neuropatie a myopatie : minimum pro praxi*. 1. vydání. V Praze : Triton, 1999. ISBN 80-7254-060-2.
- BEDNAŘÍK, Josef, Zdeněk AMBLER a Evžen RŮŽIČKA, et al. *Klinická neurologie*. 1. vydání. Praha : Triton, 2010. 0 s. ISBN 978-80-7387-389-9.
- KELLER, Otakar. *Obecná elektromyografie : fyziologické základy a elektrofyziologická vyšetření se zvláštním zřetelem k rozboru potenciálu motorické jednotky*. 1. vydání. Praha : Triton, 1999. ISBN 80-7254-047-5.
- MÁŠOVÁ, Lenka. *Snímání EMG a jeho hodnocení* [online]. [cit. 2017-01-01]. <https://www.vutbr.cz/www_base/zav_prace_soubor_verejne.php?file_id=38249>.

Doporučená literatura

- HRAZDIRA, Ivo a Vojtěch MORNSTEIN. *Lékařská biofyzika a přístrojová technika*. 1. vydání. Brno : Neptun, 2001. 396 s. ISBN 80-902896-1-4.