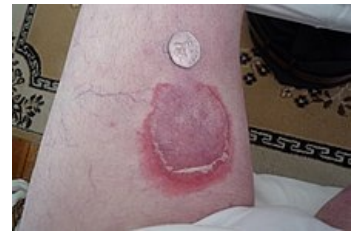

Pemfigoid

Klinicky má pemfigoid obdobné projevy jako pemfigus, ale puchýře **nejsou podmíněny akantolýzou a jsou subepidermální**. Prognóza příznivější, léčba - kortikoidy a imunosupresiva.

Bulózní pemfigoid

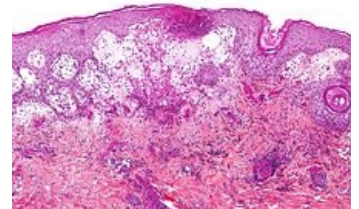
Parapemfigus neboli *stařecký pemfigus* je onemocnění autoimunitního původu. Nejčastěji jej nacházíme u starších osob (70-80 let). Spolehlivé odlišení od bulózního pemfigu je možné jen histologicky. Puchýře na lehce zanícené spodině, na končetinách, později na trupu, symetricky; zanechávají pigmentace. **Nikolského příznak je negativní**. Průběh onemocnění je zdlouhavý, může dojít ke spontánní remisi. Někdy se vyskytuje jako paraneoplázie nebo polékově (penicilin, furosemid, Brufen...).



Bulózní pemfigoid

Benigní slizniční pemfigoid

Jizvící pemfigus je typický tvorbou IgG a IgA proti BM s depozity C3. Postihuje konjunktivu, dutinu ústní, farynx, larynx, nos, genitál, anál. **Zanechává jizvy**, při postižení oka může způsobit slepotu, zanechává stenózy. Postihuje také spíše starší osoby.



Mikroskopický obraz bulózního pemfigoidu

Odkazy

Související články

- Oční cikatrikózní pemfigoid
- Pemphigus

Zdroj

- BENEŠ, Jiří. *Studijní materiály* [online]. [cit. 2010]. <<http://jirben.wz.cz>>.



Článek neobsahuje vše, co by měl.

Můžete se přidat k jeho autorům (<https://www.wikiskripta.eu/index.php?title=Pemfigoid&action=history>) a doplnit (<https://www.wikiskripta.eu/index.php?title=Pemfigoid&action=edit>) jej.

O vhodných změnách se lze poradit v diskusi.

Citováno z „<https://www.wikiskripta.eu/index.php?title=Pemfigoid&oldid=406179>“