

Musculus fibularis longus

Začátek: horní polovina fibuly.

Úpon: plantární strana os cuneiforme mediale, baze palcového metatarsu.

Inervace: n. fibularis superficialis.

Funkce: pronace, abdukce, plantární flexe (udržuje příčnou klenbu nožní).

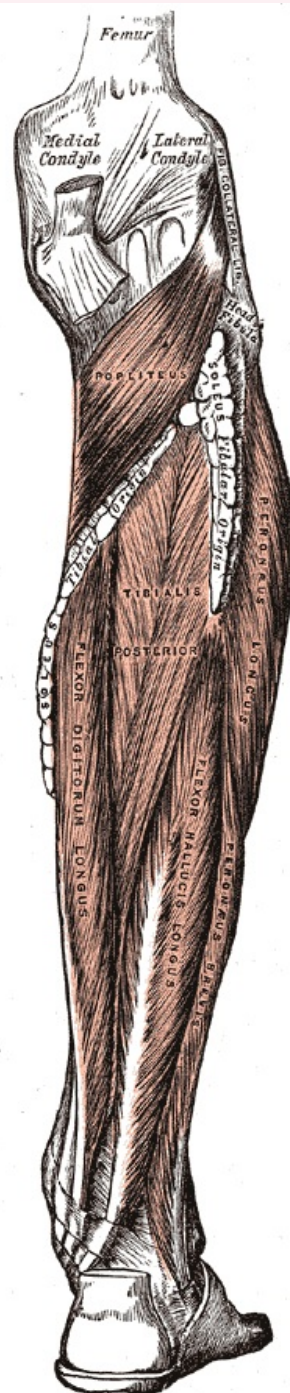
Odkazy

Použitá literatura

- ČIHÁK, Radomír. *Anatomie 1*. 2. vydání. Praha : Grada, 2001. 497 s. ISBN 80-7169-970-5.
- VIGUÉ, Jordi. *Atlas lidského těla*. 3. vydání. Čestlice : Rebo, 2007. ISBN 978-80-7234-881-7.

musculus fibularis longus

dlouhý sval lýtkový



m. fibularis longus (na obrázku vpravo jako m. peroneus longus)

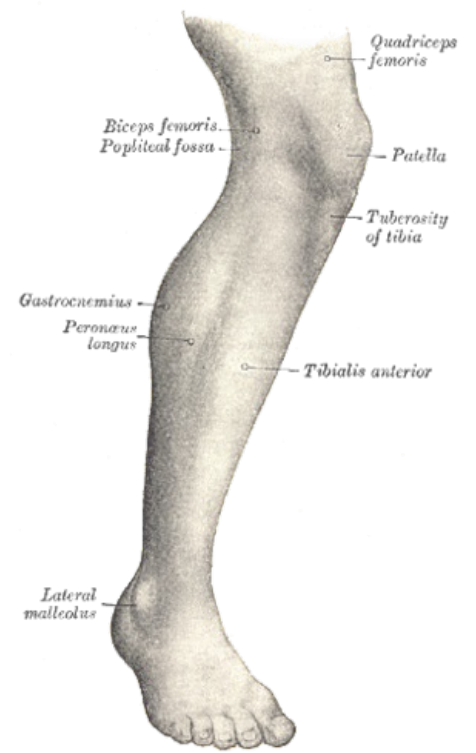
TA A04.7.02.041 (<http://www.unifr.ch/ifaa/Public/EntryPage/TA98%20Tree/Entity%20TA98%20EN/04.7.02.041%20Entity%20TA98%20EN.htm>)

Funkce pronace, abdukce, plantární flexe (udržuje příčnou klenbu nožní)

Inervace n. fibularis superficialis

Začátek horní polovina fibuly

Úpon os cuneiforme mediale, baze palcového metatarsu



M. fibularis longus (na obrázku vlevo jako m. peroneus longus)

Citováno z „https://www.wikiskripta.eu/index.php?title=Musculus_fibularis_longus&oldid=347480“