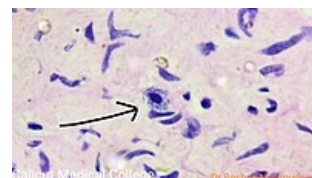


Žírné buňky

Žírné buňky (neboli mastocyty či heparinocyty) jsou lokalizovány zejména v pojivové tkáni nebo podél krevních kapilár. Jsou podobné bazofilním granulocytům – ve své cytoplazmě mají granula s heparinem (proto heparinocyty) a histaminem a na svém povrchu receptory pro IgE. Uplatňují se v alergických reakcích a zánětlivých procesech.




Mastocyt pod mikroskopem

Odkazy

Zdroj



ŠVÍGLEROVÁ, Jitka. *Žírné buňky* [online]. Poslední revize 18. 2. 2009, [cit. 9.11.2010]. <https://web.archive.org/web/20160306065550/http://wiki.lfp-studium.cz/index.php/Žírné_buňky>.



Mastocyt

Citováno z „https://www.wikiskripta.eu/index.php?title=Žírné_buňky&oldid=437686“