

Topografické útvary zad

Verze k tisku již není podporovaná a může obsahovat chyby s vykreslováním. Aktualizujte si prosím záložky ve svém prohlížeči a použijte prosím zabudovanou funkci prohlížeče pro tisknutí.

Mezi **topografické útvary zad** řadíme: *canalis vertebralis*, *trigonum lumbale inferius*, *trigonum lumbale superius* a *trigonum suboccipitale*.

Canalis vertebralis

Páteřní kanál (lat. *canalis vertebralis*) je trubicovitý prostor, který je tvořený otvory (*foramina vertebralia*) krčních, hrudních a bederních obratlů.

Jeho obsahem je hlavně mícha, míšní obaly a cévy.

Ohraničení topografického útvaru:

- kraniálně – *foramen magnum*,
- kaudálně – *hiatus sacralis*,
- ventrálně – tělo obratle a meziobratlové ploténky,
- dorzálně – oblouky obratle a jejich *laminae* a *ligg. interarcualia* (flava).

Trigonum lumbale inferius

Trigonum lumbale inferius (*seu Petiti*) se nachází nad hřebenem kosti pánevní (*crista iliaca*). Jeho obsahem může být dolní bederní hernie (kýly), tvoří až 5 % hernií.

Ohraničení:

- kaudálně – *crista iliaca* kosti pánevní,
- mediálně – *musculus latissimus dorsi*,
- laterálně – *musculus obliquus externus abdominis*,
- dno – *musculus obliquus internus abdominis*.

Trigonum lumbale superius

Trigonum lumbale superius (*Grynfeltti seu Lesshafti*) je místem prostupu bederních hernií (až 95 %). Dalším obsahem topografického místa je *nervus iliohypogastricus*, *nervus subcostalis et vasa subcostalia*. Jiný název pro tento útvar je *tetragonum Krausei* (v případě, že do jeho ohraničení počítáme kraniolaterálně umístěné 12. žebro).

Ohraničení:

- kraniálně – *musculus serratus posterior inferior*,
- mediálně – *musculus iliocostalis lumborum*,
- laterálně – *musculus obliquus internus abdominis*,
- strop – *musculus latissimus dorsi*.

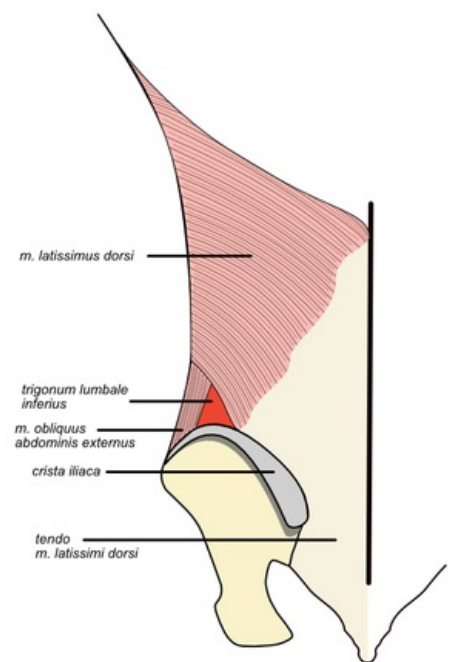
Trigonum suboccipitale

Trigonum suboccipitale se nachází v *regio cervicalis posterior* (*regio nuchae*).

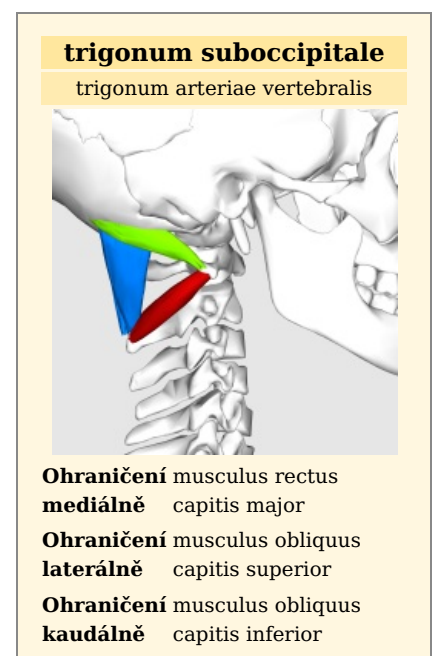
Obsahuje struktury: *arteria vertebralis*, *nervus suboccipitalis*, *nervus occipitalis major*.

Ohraničení :

- mediálně – *musculus rectus capitis major*,
- laterálně – *musculus obliquus capitis superior*,
- kaudálně – *musculus obliquus capitis inferior*.



Trigonum lumbale inferius



| | |
|--------------|---|
| Obsah | arteria vertebralis, nervus suboccipitalis, nervus occipitalis major |
|--------------|---|

Odkazy

Související články

- Topografia hrudníka
- Topografické útvary HK
- Topografická anatomie ruky a prstů

Externí odkazy

- Canalis vertebralis na slovenskej wikipédii

Použitá literatura

- GRIM, Miloš a Rastislav DRUGA, et al. *Základy anatomie : 5. Anatomie krajín těla*. 1. vydání. Praha : Galén, 2008. 119 s. ISBN 978-80-7262-179-8.
- ANONYMNÍ AUTOR, Vystupující pod pseudonymem Starý medik. *Topografická místa na zádech* [online]. ©2011. [cit. 2017-07-20]. <<http://www.uzdravim.cz/topograficka-mista-na-zadech.html>>.

Citováno z „https://www.wikiskripta.eu/index.php?title=Topografické_útvary_zad&oldid=453595“