

Nádory hrtanu

V hrtanu se mohou vyskytovat jak benigní, tak maligní nádory. Vzniknout zde mohou též nenádorové léze na základě chronického zánětu či traumatizace. Epitelové nádory v drtivé většině dominují nad nádory mezenchymovými.

Benigní nádory a nenádorové léze

Nodulus vocalis

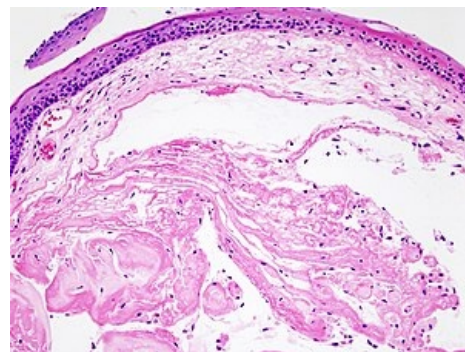
- Též zpěvácký uzlík, vzniká oboustranně na hlasivkových vazech při chronickém abuzu hlasu.
- V histologickém obraze je patrný edém a myxoidní přeměna vaziva v Reinkeho prostoru (prostor mezi dlaždicovým epitelem hlasivky a hlasivkovým vazem).

Polyp hlasivek

- Vzniká nejčastěji jednostranně po krátkodobém přepínání hlasu.

Skvamózní papilom laryngu

- Benigní epitelový nádor způsobený infekcí HPV virem typu 6 a 11. Méně příznivé jsou HPV 16 a 18.
- Juvenilní typ – často mnohočetný (papilomatóza), papilomy rozestý kdekoli v laryngu i v trachei, hrozí nebezpečí obstrukce dýchacích cest.
- Adultní typ – především solitární, větší nebezpečí malignizace.
- Histologicky je prokazatelná koilocytóza s hyperplazií epidermis.

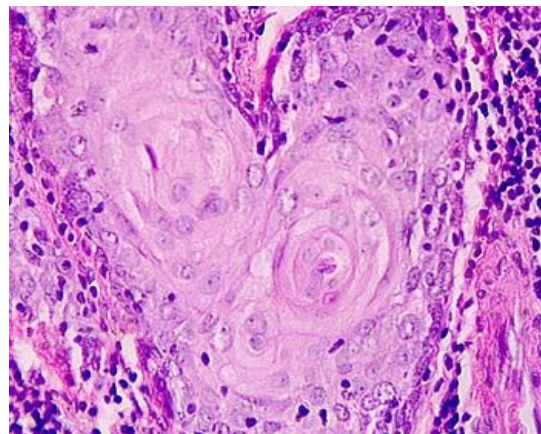


Nodulus vocalis – histologický preparát

Maligní nádory

Karcinom laryngu

- Maligní epitelový nádor hrtanu.
- Histologicky se nejčastěji jedná o *dlaždicobuněčný (skvamózní) karcinom*.
- Nádorové bujení se vyvíjí od stádia lehké, střední a těžké dysplázie, přes carcinoma in situ do obrazu invazivního skvamózního karcinomu.
- Karcinom roste způsobem buď *exofytickým (verukózní karcinom)* či *endofytickým (konvenční karcinom)*.
- Dle lokalizace se nádor rozlišuje na *supraglotický, glotický a infraglotický typ*.
- Glotický typ má nejlepší prognózu, infraglotický typ pak prognózu nejhorší (v inčialním stadiu je asymptomatický a metastazuje do mediastina a regionálních uzlin).
- Glotický karcinom vzniká nejčastěji v ligamentózní části jedné hlasivky a přes přední komisuru se šíří na druhou hlasivku, klinicky se projevuje velmi záhy.
- Supraglotický karcinom vzniká z ostrůvků dlaždicového epitelu epiglottis.
- Infraglotický karcinom je velmi vzácný.



Karcinom laryngu – histologický preparát

Etiologie – uplatňuje se zejména kouření cigaret, požívání tvrdého alkoholu či znečištění vzduchu, roli zde hraje i virová etiologie.

Epidemiologie – jedná se o nejčastější zhoubný nádor v ORL oblasti, v drtivé většině postihuje muže s frekvencí 9,4 na 100 000, průměrný věk je 60 let.

Klinické příznaky – chrapot (zvláště, trvá-li déle než 2 týdny), 🗲 odynofagie, 🗲 dyspnoe.

Metastazování – karcinom metastazuje do regionálních mízních uzlin (zejména v trigonum caroticum).

- Infraglotický karcinom metastazuje též do peritracheálních uzlin, které se projevuje ve velmi pozdním stadiu.
- Vzdálené metastázy jsou lokalizované zejména v plicích.

Odkazy

Související články

- Hrtan
- Hrtan (histologický preparát)

Použitá literatura

- HYBÁŠEK, Ivan. *Ušní, nosní a krční lékařství*. 1. vydání. Praha : Galén, 1999. 220 s. ISBN 80-7184-949-9.
- POVÝŠIL, Ctibor, Ivo ŠTEINER a Pavel DUŠEK, et al. *Speciální patologie*. 2. vydání. Praha : Galén, 2007. 430 s. ISBN 978-807262-494-2.