

Hemangiom

Hemangiom je novotvar vyskytující se v kůži, ale i orgánech. Má vlastní vaskulární strukturu.

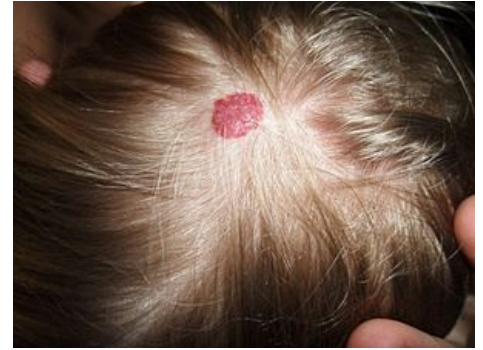Jedná se o benigní, plochý, nad povrch sliznice vyklenující se útvar. Má červenou až červenohnědou barvu. Velikost bývá obvykle několik mm až několik cm. Po zatlačení prstem hemangiom dočasně zbledne.

Výskyt

Vrozené formy se objevují již při narození nebo v brzkém dětství, nemají nádorový charakter, jsou to vývojové vady. U starých lidí se vyskytuje senilní angiom, na rtech vznikají cévní ektázie. Nejčastější lokalizací bývá ret, jazyk, tvářová sliznice nebo patro.

Hemangiomy u dětí

Hemangiomy se mohou vyvinout kdykoli během prvních měsíců života. Jsou přítomné u 10 % dětí v jednom roce věku. Dětské hemangiomy mají tendenci k vymizení - 50 % zanikne do 5 let věku, 90 % do 10 let věku. V místě hemangiomu může následně vzniknout atrofie, teleangiektázie, hypopigmentace či jizva. Mnohočetné kožní hemangiomy mohou být doprovázené hemangiomy jater a trávicího traktu s rizikem obstrukce či krvácení. Vzácně vedou rozsáhlé a mnohočetné hemangiomy k srdečnímu selhání na podkladě velkého srdečního výdeje.^[1]

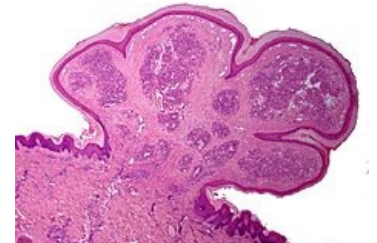


Hemangiom na vlasaté části hlavy

Granuloma pyogenicum

[ upravit vložený článek] (https://www.wikiskripta.eu/index.php?title=Granuloma_pyogenicum&action=edit)

Granuloma pyogenicum benigní mezenchymální nádor, tvořený zejména granulační tkání. Nazývá se též *lobulární kapilární hemangiom*. Vyrůstá rychle a mívá červenou barvu. Bývá exulcerovaný. Vzniká v měkkých tkáních po menším traumatu a vniknutí mikroorganismu. Léčí se chirurgicky. Je zdroj epistaxe. Nacházíme ho v klenbě nazofaryngu. Maligní varianty, angiosarkomy, jsou vzácné.



Granuloma pyogenicum

Odkazy

Související články

- Hemangiom jater (preparát)
- Nádory z krevních cév

Reference

- MCLAUGHLIN, M R, et al. *Newborn Skin: Part II. Birthmarks* [online]. American Family Physician, ©2008. [cit. 2012-09-04]. <<https://www.aafp.org/afp/2008/0101/p56.html>>.

Použitá literatura

- LIŠKA, Karel. *Orofaciální patologie*. 1. vydání. Praha : Avicenum, 1983. 159 s.

Externí odkazy

- Hemangiom (česká wikipedie)
- Hemangioma (anglická wikipedie)



Článek neobsahuje vše, co by měl.

Můžete se přidat k jeho autorům (<https://www.wikiskripta.eu/index.php?title=Hemangiom&action=history>) a doplnit (<https://www.wikiskripta.eu/index.php?title=Hemangiom&action=edit>) jej.

O vhodných změnách se lze poradit v diskusi.