

Musculus flexor pollicis brevis

Musculus flexor pollicis brevis má dvě hlavy: **caput superficiale** a **caput profundum**.

Začátek:

- karpální kosti – os capitatum, os trapezoideum a ligg. intercarpalia palmaria (caput profundum)
- retinaculum musculorum flexorum a tuberculum ossis trapezii (caput superficiale)

Úpon:

- laterální baze proximálního článku palce;
- sezamská kůstka palce (radiální).

Inervace:

- **caput superficiale:** nervus medianus;
- **caput profundum:** nervus ulnaris.

Funkce:

- flexe metakarpofalangového kloubu palce;
- částečná abdukce palce;
- částečná opozice palce.

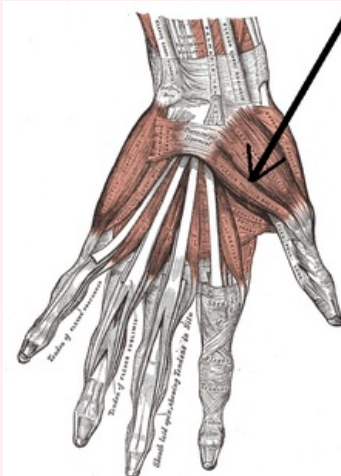
Odkazy

Použitá literatura

- ČIHÁK, Radomír. *Anatomie 1*. 2. vydání. Praha : Grada, 2001. 497 s. ISBN 80-7169-970-5.

musculus flexor pollicis brevis

krátký ohýbač palce



musculus flexor pollicis brevis

TA	A04.6.02.055 (http://www.unifr.ch/ifaa/Public/EntryPage/TA98%20Tree/Entity%20TA98%20EN/04.6.02.055%20Entity%20TA98%20EN.htm)
Funkce	flexe metakarpofalangového kloubu palce; částečná abdukce palce; částečná opozice palce
Inervace	nervus medianus, nervus ulnaris
Začátek	retinaculum musculorum flexorum a tuberculum ossis trapezii; karpální kosti
Úpon	baze proximálního článku palce, sezamská kůstka palce (radiální)
Antagonista	musculus flexor pollicis brevis