

Blokáda levého Tawarova raménka

Blokáda levého Tawarova raménka (BLRT, angl. left bundle branch block, LBBB) je porucha vedení vzruchu myokardem vznikající v důsledku poškození převodního systému srdečního a mající za následek **opožděnou depolarizaci** (a tudíž činnost) levé komory. Celá levá komora je depolarizována zprava z pravého Tawarova raménka, čímž dochází k **rozšíření** a **morfologické změně** komplexu QRS.

Typy

Podle šíře QRS komplexu rozlišujeme 2 typy BLRT:

1. **kompletní BLRT** (QRS delší než 0,11 s);
2. **inkompletní BLRT** (QRS v rozmezí 0,06–0,11 s).

Normální šíře komplexu QRS je 0,06–0,11 s.

Etiologie

Samotná BLRT je hemodynamicky nevýznamná. Signalizuje však poškození a/nebo zvýšenou zátěž levé komory, což může být způsobeno těmito stavy:

- kardiomyopatie,
- chlopenní vady levého srdce,
- hypertenze (hypertenzní kardiomyopatie),
- ICHS (ischemická kardiomyopatie).

Komplikace

BLRT zvyšuje riziko srdečního selhání, IM, náhlé srdeční smrti, AV bloku II. stupně, AV bloku III. stupně.

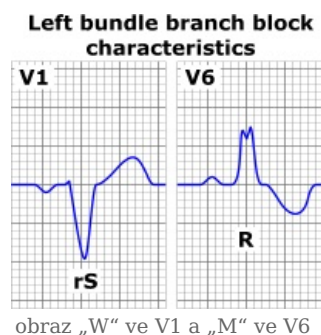
Diagnostika

Diagnostika BLRT se opírá o **EKG**. V případě **kompletní BLRT**:

- **QRS komplex je rozšířený nad 0,11 s** (3 malé čtverečky) a **rozeklaný**, ve **V6** připomíná písmeno „M“ (RsR´);
- ve **V1** pozorujeme obraz **QS** nebo **qRS** (qRS připomíná písmeno „W“);
- v laterálních svodech (V5, V6, I, aVL) dochází k **inverzi vln T** a descendentní depresi ST úseků (=sekundární repolarizační změny);
- osa je normální nebo deviovaná doleva.

V případě inkompletní BLRT trvá QRS komplex 0,06–0,11 s.

⚠ Pozor! CAVE! BLRT znemožňuje diagnostiku IM. Máme-li u pacienta s blokádou levého Tawarova raménka podezření na IM (bolest koronárního původu), je vždy nutné tohoto pacienta hospitalizovat!!



Diferenciální diagnostika

- Hypertrofie levé komory,
- laterální IM,
- syndrom preexcitace.

Odkazy

Související články

- Blokáda pravého Tawarova raménka
- Antiarytmika
- Převodní systém srdeční
- Poruchy srdečního rytmu

Externí odkazy

- Jak poznat STEMI u bloku levého Tawarova raménka (<http://kardiologie.blogspot.com/2012/07/pokrocili-jak-poznat-na-ekg-stemi-u.html>)
- Blokáda levého Tawarova raménka (TECHMED) (<https://www.techmed.sk/blokada-laveho-tawaroveho-ramienka/>)
- STEMI a blokáda levého Tawarova raménka (TECHMED) (<https://www.techmed.sk/stemi-a-blokada-laveho-ramienka-sgarbossa-kr-iteria/>)
- Úvod do EKG – prof. Jan Malík (<http://www.medicalmedia.eu/cs/Detail/1272%7C>)

Použitá literatura

- HAMPTON, John R. *EKG stručně, jasně, přehledně*. 6. vydání. Grada, 2005. 149 s. ISBN 80-247-0960-0.
- HAMAN, Petr. *Výukový web EKG : Základy EKG* [online]. [cit. 2010-11-29].

<<http://www.ekg.kvalitne.cz/vedeni.htm#Blok%C3%A1da%20prav%C3%A9ho>>.

- HOLAJ, Robert. Kardiologický kroužek. III. interní klinika VFN a 1. LF UK v Praze, 2009.
- VILIKUS, Zdeněk. Interpretace EKG v klidu a při zátěži. Ústav tělovýchovného lékařství 1. LF UK a VFN; 2010.
- TABOULED, Peirre. *L'ECG de A à Z*. 1. vydání. Paris : Maloine, 2010. 304 s. ISBN 978-2-224-03101-5.

- NEČAS, Emanuel, et al. *Patologická fyziologie orgánových systémů : Část I*. 1. vydání. Praha : Karolinum, 2007. ISBN 978-80-246-0675-0 (soubor).

Citováno z „https://www.wikiskripta.eu/index.php?title=Blokáda_levého_Tawarova_raménka&oldid=407245“