

Douglasův prostor

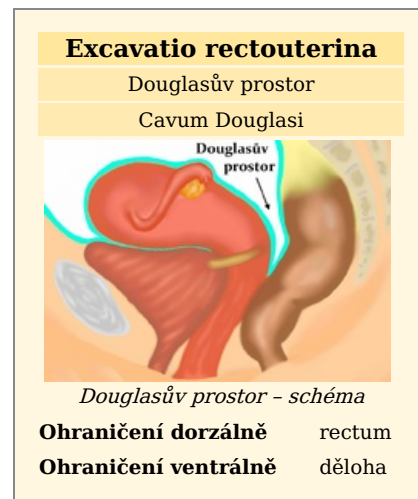
Douglasův prostor je nejnižší sahající oblast peritoneální dutiny u ženy.

Je to dlouhý úzký výběžek pobřišnice v malé pánvi, který je vpředu ohraničen dělohou a vzadu rektum - anatomicky **excavatio rectouterina**. Vzhledem ke své poloze do něj může snadno zatékat **patologický obsah** břišní dutiny (hnis, krev, ascites) např. při zánětech, nádorech, mimoděložním těhotenství, NPB.

Vyšetření Douglasova prostoru je možné per rectum, kdy se může projevit vyklenutím a bolestivostí. Ultrazvuk zobrazí zmožení tekutiny mezi dělohou a konečníkem. Pro zjištění obsahu lze Douglasův prostor punktovat skrz zadní poševní klenbu, při abscesu je možný transrektální přístup. Vyprázdnění hnisavého obsahu urychluje léčbu.

Prostor je pojmenován po skotském lékaři, anatomu a porodníkovi **Jamesi Douglasovi** (1675-1742).

U mužů je obdobný prostor mezi zadní stěnou močového měchýře a konečníkem - **excavatio rectovesicalis (Proustův prostor)**, je položen o něco výše.



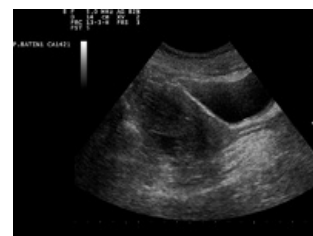Odkazy

Související články

- Peritoneum
- Děloha
- Rectum
- Močový měchýř

Použitá literatura

- PROF. MUDR. PETROVICKÝ, Pavel DrSc, et al. *Anatomie s topografií a klinickými aplikacemi*. 1. vydání. Martin : Osveta, 2001. 560 s. sv. 2. ISBN 80-8063-047-X.
- ČIHÁK, Radomír a Miloš GRIM. *Anatomie*. 2. 3. vydání. Praha : Grada, 2013. ISBN 978-80-247-4788-0.



UZ tekutina v Douglasově prostoru

Citováno z „https://www.wikiskripta.eu/index.php?title=Douglasův_prostor&oldid=377826“