

Nervus medianus

- Vzniká spojením **radix medialis nervi mediani** (z *fasciculus medialis plexus brachialis*) a **radix lateralis nervi mediani** (z *fasciculus lateralis pl. brachialis*). Kořenová inervace je C5–Th1.
- Sestupuje podél arteria brachialis před septum intermusculare brachii mediale.
- Na paži nevydává žádné větve
- V regio cubiti prochází mezi caput humerale a ulnare musculi pronatoris teretis (canalis pronatorius do hloubky a pokračuje na předloktí mezi m. flexor digitorum superficialis a profundus).
- V distální třetině předloktí je uložen povrchně pod fascia antebrachii mezi šlachami m. palmaris longus a m. flexor carpi radialis, pokračuje pod retinaculum musculorum flexorum do canalis carpi.
- V canalis carpi je uložen těsně pod retinakulem, laterálně od šlach m. flexor digitorum superficialis.
- Po výstupu z canalis carpi vstupuje do dlaně (spatium palmare medium).

Větvě na předloktí a ruce

- **Rami musculares** – pro m. pronator teres, m. flexor carpi radialis, m. palmaris longus a m. flexor digitorum superficialis.
- **Nervus interosseus antebrachii anterior** – sestupuje po přední ploše membrana interossea, inervuje m. flexor pollicis longus, m. flexor digitorum profundus (pro část svalu určenou pro 2. a 3. prst) a pro m. pronator quadratus.
- **Ramus palmaris n. mediani** – slabá větvička pro kůži radiální poloviny karpální krajiny a zasahuje až do dlaně.
- **Nervi digitales palmares (volares) communes I., II., III.**, – konečné větve n. medianus ve dlaní, uloženy nad šlachami flexorů a pod arteriálním arcus palmaris superficialis, promítají se nad první až třetí intermetakarpální prostor, inervují většinu svalů thenaru (+ první 2 mm. lumbricales) a větší část kůže dlaně z palcové strany, při bazích prstů se vidličkovitě rozdělí na **nervi digitales palmares proprii** – senzitivní kožní větve lemující přilehlé strany palce, ukazováku, prostředníku a radiální stranu prsteníku, inervační oblast sahá na dorsální stranu nehtových článků prstů.
- **N. digitalis palmaris communis I.** – vydává větvičky pro svaly thenaru (m. abductor pollicis brevis, caput superficiale m. flexor pollicis brevis, m. opponens pollicis), 3 kožní větve – nn. digitales palmares proprii pro oba okraje palce a pro radiální okraj ukazováku.
- **N. digitalis palmaris communis II.** – vydává svalovou větvičku pro m. lumbricalis I. a kožní nn. digitales palmares proprii pro ulnární okraj ukazováku a radiální okraj 3. prstu.
- **N. digitalis palmaris communis III.** – inervuje m. lumbricalis II. a vydává kožní **nn. digitales palmares proprii** pro ulnární okraj 3. prstu a radiální okraj 4. prstu, kůži na dorsální straně nehtových článků 1.–3. prstu a zčásti i 4. prstu.

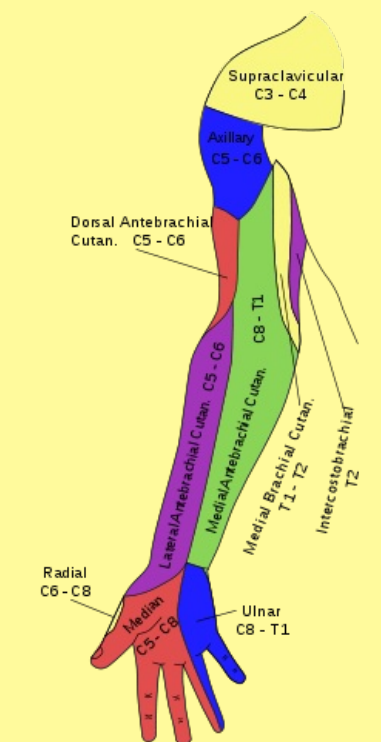
Odkazy

Související články

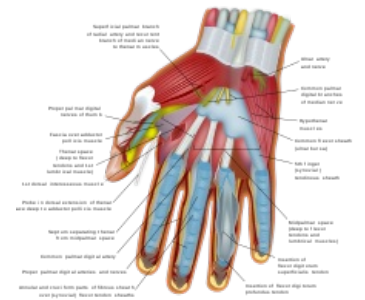
- Obrna nervus medianus

Použitá literatura

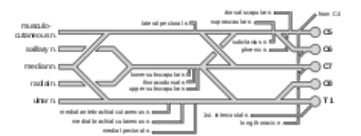
- PETROVICKÝ, Pavel, et al. *Anatomie s topografií a klinickými aplikacemi*. 1. vydání. Martin : Osveta, 2002. 542 s. sv. 3. ISBN 80-8063-048-8.

nervus medianus	
středový nerv	
	
	<i>Dermatomy paže.</i>
TA	A14.2.03.031 (http://www.unifr.ch/ifaa/Public/EntityPage/TA98%20Tree/Entity%20TA98%20EN/14.2.03.031%20Entity%20TA98%20EN.htm)
Funkce	motorická inervace části přední skupiny svalů předloktí, motorická inervace svalů thenaru, m. lumbricalis I. a II., senzitivní inervace kůže radiální poloviny karpální krajiny, oblasti v rozsahu palce, ukazováku, prostředníku a radiální strany prsteníku, včetně dorzální strany nehtových článků prstů
Odstup z	fasciculus medialis a fasciculus lateralis
Větvě	rr. musculares, n. interosseus antebrachii anterior, r. palmaris n. mediani, nn. digitales palmares communes I., II., III. (a z nich nn. digitales palmares proprii)
Obraz obrny	postížení flexorů (zápěstí v extenzi s flektovaným 4. a 5. prstem) - tzv. přísahající ruka

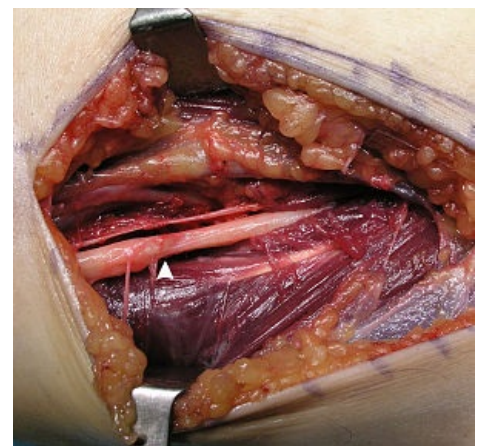
Wrist and Hand
 Dorsal view of the right hand



Průchod nervů karpálním tunelem



Větvení plexus brachialis



N. medianus při operaci lipomu

Citováno z „https://www.wikiskripta.eu/index.php?title=Nervus_medianus&oldid=414891“