

# Renální kolika

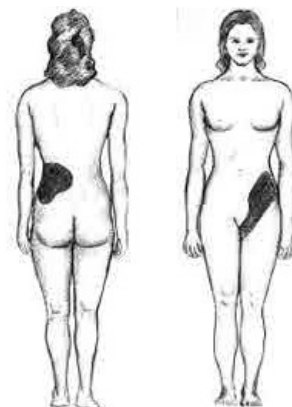
**Renální (ledvinná) kolika** je bolest proměnlivé intenzity, šířící se obvykle z beder do podbříšku či genitálu (ale i naopak). Původ má v ledvině či horních močových cestách, a je způsobena obstrukcí vývodných cest močových.

Obstrukce může být způsobena jednou z následujících příčin:

- Urolitiáza - konkrement uvázný v úrovni pyeloureterálního přechodu, ureteru, ureterovezikálního přechodu,
- Pasáž krevního koagula při hematurii,
- Pasáž nádorových nebo nekrotických hmot (TBC, nekrotizující papilitida),
- Pasáž hnisu (pyelonefritida).

## Charakteristika

- Bolest proměnlivé intenzity (kolika), která vystřeluje:
  - do boku a do zad (původ v horní části močových cest),
  - do skrota (labii) a mediální plochy stehna (původ v dolních močových cestách),
- vegetativní doprovod (pocení, nauzea, zvracení) až paralytický ileus,
- motorický neklid (hledání úlevové polohy pacienta),
- hematurie (mikro- i makroskopická) (výjimečně chybí, a to u kompletního bloku ureteru konkrementem),
- polakisurie - při intramurálním konkrementu měchýře.



Lokalizace bolesti

## Diagnostika - posloupnost vyšetření

- Anamnéza - tj. klinické projevy
- Fyzikální vyšetření - palpační bolestivost v oblasti průběhu močovodu, pozitivní bimanuální palpce ledviny a tapotment na postižené straně
- Vyšetření moči chemicky + sediment - zvýšené erytrocyty a leukocyty, někdy drť s krystaly (oxaláty, uráty)
- USG - na ultrazvuku dilatace dutého systému ledviny na postižené straně, případně hyperechogenní signál konkrementu, je-li v oblasti pyeloureterální či ureterovesikální junkce.
- CT - při pozitivním nálezů na USG provedeme **nativní CT ledvin** k přesné lokalizaci konkrementu
- Nativní nefrogram - alternativa k CT.
- Dnes se již méně využívají zobrazovací metody typu vylučovací urografie, ascendentní/antegrádní ureteropyelografie.

## Diferenciální diagnostika

- Náhlá příhoda břišní (žlučnicková kolika, ileus, apendicitida, torze ovaria)
- Adnexitida (zánět vejcovodů/vaječníků)
- Akutní pyelonefritis (také se může vyznačovat akutní bolestí v bedrech, může být i bez teplot)

## Léčba

Cílem léčby renální koliky je uvolnění obstrukce v odtoku moče včetně zachování morfologie a funkce ledviny i močových cest.

1. Konzervativní - vypuzovací - při průměru konkrementu do cca 4-5 mm, kdy očekáváme spontánní odchod konkrementu (úspěšnost cca 50 %<sup>[1]</sup>)
  - spasmolytika,  $\alpha$ -blokátory (tamsolusin), antiflogistika - k ústupu otoku ureteru (indometacin, diklofenak, escin), analgetika (Algifen)
  - infuze Hartmannova roztoku s Algifenem
2. Ureterorenoskopie (URS) - extrakce konkrementu Dorma košíčkem či klíšfkami, metoda volby u konkrementu > 5 mm zaklíněného v oblasti distálního močovodu. U větších konkrementů možnost nadrcení kontaktním litotryptorem s následnou extrakcí úlomků.
3. Akutní derivace moči
  - Není-li možné konkrement extrahovat, zavádí se ureterální stentu obcházejícího překážku
  - Při nebezpečí urosepsy (kolika s teplotami) či renální insuficienci drenáž moči cestou nefrostomie
4. Další metody odtranění ureterolitiázy
  - Extrakorporální litotrypse rázovou vlnou - vhodné u konkrementů umístěných v proximálním úseku močovodu, a tedy lokalizovatelných ultrasonograficky. Výhodou je, že odpadá nutnost celkové anestezie.
  - Ureterolitotomie - volba u velkých v močovodu zaklíněných konkrementů

## Následující péče

Po odstranění konkrementu je nutné stav nemocného zkontrolovat - ultrazvukové vyloučení městnání v dutém systému, nativní nefrogram k ověření správné pozice zavedeného stentu. Dlouhodobá blokáda ureterolitiázou může vést až k afunkci ledviny s následnou nefrektomií.

K prevenci recidiv je nutné zahájit také metafylaxi, např. pacient by měl být poučen o nutnosti dostatečné hydratace, pohybu, omezení rizikových potravin (nízkopurinová dieta u urátové lithiázy - omezení vnitřností, mořských plodů).

## Odkazy

### Související články

- Urolitiáza

- Polakisurie

## **Použitá literatura**

- KAWACIUK, Ivan. *Urologie*. 1. vydání. Praha : Galén, c2009. ISBN 978-80-7262-627-7.
- HERÁČEK, Jiří a Michael URBAN, et al. *Urologie pro studenty* [online] . 2.0. vydání. 2014. Dostupné také z <<http://www.urologieprostudenty.cz>>. ISBN 978-80-254-1859-8.
- PASTOR, Jan. *Langenbeck's medical web page* [online]. [cit. 3.6.2010]. <[http:https://langenbeck.webs.com/](http://https://langenbeck.webs.com/)>.

## **Reference**

1. KAWACIUK, Ivan. *Urologie*. 1. vydání. Praha : Galén, c2009. ISBN 978-80-7262-627-7.

Citováno z „[https://www.wikiskripta.eu/index.php?title=Renální\\_kolika&oldid=432511](https://www.wikiskripta.eu/index.php?title=Renální_kolika&oldid=432511)“