

# Calotův trojúhelník

**Calotův trojúhelník** (neboli *trigonum cystohepaticum*) je topografický útvar v břišní dutině.

## Ohraničení:

- **kraniálně:** *lobus quadratus hepatis*;
- **mediálně:** *ductus hepaticus communis*;
- **laterálně:** *ductus cysticus*.

Calotův trojúhelník obsahuje **vasa cystica**.

Jeho klinický význam spočívá v tom, že se zde při cholecystektomii podvazuje a následně přerušuje *a. cystica*.

## Odkazy

### Související články

- Cholelitiáza
- Cholecystektomie
- Facies visceralis hepatis

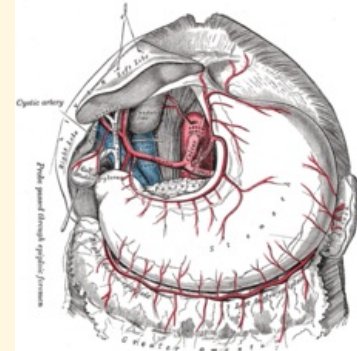
### Externí odkazy

- Calotův trojúhelník na anglické Wikipedii ([https://en.wikipedia.org/wiki/Cystohepatic\\_triangle](https://en.wikipedia.org/wiki/Cystohepatic_triangle))

### Použitá literatura

- ČIHÁK, Radomír a Miloš GRIM. *Anatomie*. 3. vydání. 2013. 163 s. ISBN 978-80-247-4788-0.

### Calotův trojúhelník



*A. cystica* je větví *a. hepatica dextra*

<b>Ohraničení mediálně</b>	<i>ductus hepaticus communis</i>
<b>Ohraničení laterálně</b>	<i>ductus cysticus</i>
<b>Ohraničení kraniálně</b>	<i>lobus quadratus hepatis</i>
<b>Obsah</b>	<i>vasa cystica</i>