

Cévní mozkové příhody

Verze k tisku již není podporovaná a může obsahovat chyby s vykreslováním. Aktualizujte si prosím záložky ve svém prohlížeči a použijte prosím zabudovanou funkci prohlížeče pro tisknutí.

Cévní mozková příhoda (CMP), iktus, lidově mozková mrtvice je druhou nejčastější neúrazovou příčinou mortality. U CMP dochází k náhle se rozvíjejícím příznakům postižení mozkové funkce, které vznikají poruchou prokrvení mozku. Podle mechanismu vzniku se dělí na **ischemickou** cévní mozkovou příhodu (**iCMP**, mozkový infarkt) a **hemoragickou** cévní mozkovou příhodu (**hCMP**). V akutní péči se mohou obě kategorie projevit stejně, stejně tak se v akutní péči mohou jednotlivé postupy shodovat. V obou případech se jedná o akutní stav vyžadující neodkladnou lékařskou pomoc. Jednu příčinu od druhé nelze s jistotou od sebe rozlišit pouze na základě klinického vyšetření, proto jsou často popisovány jako celek, i když je to velmi heterogenní skupina onemocnění a ischemická a hemoragická příčina se svou následnou léčbou liší. Někdy se mezi cévní mozkové příhody řadí i **trombóza mozkových splavů**^[1], jelikož jde o onemocnění cév a objevují se klinicky také příznaky ložiskového postižení mozku, nicméně některé příznaky jsou odlišné.

Rozdělení a etiologie

Cévní mozkové příhody dělíme následovně: **ischemické**, které jsou nejčastější - až 85 % případů, a **hemoragické**, které dále můžeme rozdělit do podskupin na **subarachnoideální krvácení** a **intracerebrální krvácení**. Selhání mozkového krevního oběhu patří ve většině vyspělých státech na druhé až třetí místo mezi příčinami úmrtí. Incidence iktů (ischemických i hemoragických společně) je v České republice 2× vyšší než v jiných medicínsky vyspělých státech, pohybuje se okolo **300 případů na 100 000 obyvatel** na rok. Ischemické iktus tvoří **80-85 %** všech cévních mozkových příhod (CMP). Hemoragie nezávisle na příčině se podílí asi na 20 % celkového počtu CMP, z toho **10-15 %** připadá na intracerebrální krvácení a na zbývajících cca 5 % se podílí subarachnoideální nebo intraventriculární krvácení. Zhruba 0,5 % připadá na trombózu mozkových splavů.

Mezi příčiny vzniku cévní mozkové příhody se řadí embolie (které vznikají často např. při neléčené fibrilaci síní) a následný uzavěr cévy, trombus nasadající v terénu aterosklerózy, disekce mozkové tepny a další, méně časté příčiny - např. tukové a vzduchové embolie, cerebrální vaskulitida.

Klinický obraz

Pacient, u kterého je suspektní CMP, je takový pacient, u kterého došlo k náhlému vzniku alespoň jednoho klinického akutního příznaku CMP (viz níže) během posledních 48 hodin (mezi tyto příznaky se počítají i příznaky u pacientů s TIA - tranzitorní ischemickou atakou). Klinické příznaky cévní mozkové příhody rozdělujeme na příznaky hlavní a vedlejší. Mezi **hlavní příznaky** patří náhle vzniklá **hemiparéza**, náhle vzniklá **centrální paréza n. facialis** a náhle vzniklá **porucha řeči**. Mezi **vedlejší klinické příznaky** patří náhle vzniklé **poruchy zraku** (jako je diplopie, náhlá ztráta zraku na jednom oku a výpadky zorných polí na obou očích), náhle vzniklé **poruchy rovnováhy** (asociované s poruchou chůze), náhle vzniklá **porucha čítí** (na jedné straně těla, podle rozsahu poruchy rozlišujeme hypesthesie, anesthesie, paresthesie), náhle vzniklá **porucha vědomí** a **příznaky možného subarachnoideálního krvácení**. Poruchy vědomí můžeme rozdělit dále podle stupně vědomí - tzv. kvantitativní poruchy vědomí, může se vyskytnout somnolence, sopor až koma. Kvalitativní změny vědomí se projeví např. deliriem, amentním stavem. Možné **subarachnoideální krvácení** je doprovázeno náhle vzniklou **velmi prudkou bolestí hlavy** (atypická, dosud nepoznaná) a rozvojem meningeálního syndromu - v rámci hodin nastupuje **ztuhlost šíje**.

Některé příznaky mohou být z různých vaskulárních povodí (např. hemiparéza může být z předního i zadního, stejně tak faciální paréza s dysartrií). Proto byly vytvořeny rychlé postupy (heuristiky), které sice nedokáží lokalizovat lézi, ale jsou snadno zapamatovatelné i pro laickou veřejnost a zároveň dostatečně senzitivní i specifické pro triádu pacientů^[2]. Nejznámější screeningovou pomůckou je **FAST**, která shrnuje tzv. **velké příznaky**, jež by měl rozpoznat bez problémů každý laik. Je velmi vhodné jejich vyšetření a popis šířit mezi příbuzné a ošetřovatele seniorů. Malé příznaky jsou hůře hodnotitelné, ale dají se shrnout jako „*náhlá změna stavu*“.

Laická mnemotechnická pomůcka - FAST

Stačí jen jeden 1 pozitivní v posledních 24 hod. Pro svou jednoduchost je test FAST aktivně rozšiřován mezi laiky (<https://www.youtube.com/watch?v=YHzz2cXBIgk>) Výtečnost testu je vysoká - 85% senzitivita (jen 15 % mrtvic neodhalí) a 68% specificita (32 % zdravých označí jako mrtvice)^[2].

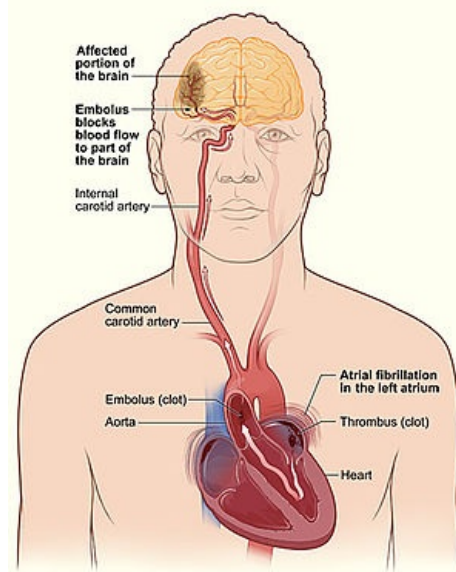
FACE	pokleslý koutek, symetricky se neusměje, nevyčlení zuby, nezapíská)
ARM	pokles končetin - vyšetřovat předpažení se zavřenými očima po dobu 10 vteřin, ruka může být i jen „nešikovná“
SPEECH	porucha řeči nedokáže zopakovat jasně větu (buď nerozumí -percepční afazie, nebo divně mluví - expresivní afazie)
TIME	rozhodující je avizovaný transport do specializovaného pracoviště během velmi krátké doby

Senzitivitu mnemotechnické pomůcky zvyšuje doplnění o dvě písmena: **B** - balance (porucha rovnováhy), **E** - eyes (diplopie, výpadek zorného vizu, amauroza), čímž vznikne „**BE FAST**“^[3].

Příznaky odpovídají lokalizaci ložiskového postižení mozku. Místo ložiskového postižení záleží na tom, v kterém vaskulárním povodí cévní mozková příhoda vznikne. Část cévních mozkových příhod postihuje pouze menší objem mozkové tkáně, neprojevuje se náhlým deficitem a probíhá asymptomaticky nebo subklinicky, nicméně se mohou podílet na vaskulární demenci.

Přední povodí

Při postižení předního povodí (společná karotida, vnitřní karotida, střední a přední mozková tepna (*a. cerebri media* a *a. cerebri anterior*)) typicky bývá kontralaterální slabost končetin (syndrom frontálního laloku) a kontralaterální centrální faciální paréza, u které může být přítomna dysartrie. Při oboustranném postižení se může rozvinout pseudobulbární syndrom. Týká-li se postižení parietálního



Iktus z fibrilace síní

laloku, je přítomna kontralaterální hemihyestezie. Je-li postižená hemisféra dominantní, často je mezi příznaky afázie. Zároveň může docházet k poruše symbolických funkcí.

Zadní povodí

Při postižení vertebrobazilárního povodí se rozvíjí centrální vestibulární syndrom, mozečkový syndrom, kmenové syndromy (např. alternující hemiparéza), bulbární syndrom, kvantitativní porucha vědomí či hemianopsie (syndrom okcipitálního laloku).

Základní anamnestické údaje

1. Přesný čas předpokládaného začátku, svědkové události, kontaktní telefon. Čas, kdy byl pacient naposled v pořádku.
2. Současná medikace pacienta, především antikoagulační léky (tzv "ředění krve"). Pokud je pacient warfarinizován, kdy proběhlo poslední vyšetření INR (naposledy na odběru krve "na quicku") a jaká byla hodnota.
3. Dosavadní soběstačnost pacienta. Toto umožňuje odhadnout **modifikovanou Rankinovu škálu** disability (mRS) a volit správnou agresivitu léčby u invazivních výkonů.

Nemocniční diagnostika

Prvních 24 hodin typicky probíhá péče o pacienta v *Centru vysoce specializované péče o pacienty s iktem* (dříve Iktová centra, IC) či *Centru vysoce specializované cerebrovaskulární péče* (dříve Komplexní cerebrovaskulární centra, KCC).

U CMP je (vzhledem k závažnosti) včasné a správné rozpoznání druhu a stadia postižení velmi důležitým aspektem, který rozhoduje nejen o samotné záchráně pacienta, ale i o následné kvalitě jeho života. Lékař spolu s ošetřujícím personálem musí zvládnout v co nejkratším čase správně diagnostikovat pacienta a ihned začít s adekvátní a účinnou léčbou. Základní vyšetřovací metodou je výpočetní tomografie (CT) nebo magnetická nukleární rezonance (MRI), které určí, o jaký typ CMP se jedná. Rozšířenou diagnostikou umožňující individualizovat postup léčby je potom multimodální vyšetření v podobě CT-angiografie mozkových tepen a perfuzním CT mozku. Léčba iCMP oproti hCMP je zcela odlišná.

Ke stanovení tíže symptomového postižení se používá škála National Institute of Health Stroke Scale (NIHSS). Původně byla vytvořena pro využití v rámci klinických studií [4], nicméně v současnosti se podle ní řídí i terapie [5][6].

Další vyšetřovací metody

- Neurologická a fyzikální vyšetření: krevní tlak, arteriální a venózní tep, mechanika dýchání, tělesná teplota
- Ultrazvukové vyšetření: sono karotid, echokardiografie
- Kardiologické vyšetření: EKG
- Biochemické, hemokoagulační a hematologické vyšetření

Postup terapie

Péči o pacienty s akutní cévní mozkovou příhodou definuje a upřesňuje Metodický pokyn Ministerstva zdravotnictví (<https://www.mzcr.cz/wp-content/uploads/2021/08/Metodicky-pokyn-p%C3%BD-pokyn-p%C3%A9%C4%8De-o-pacienty-s-CMP.pdf>). Zároveň existují doporučené postupy (<https://www.cmp.cz/guidelines-a-postupy>) Cerebrovaskulární sekce České neurologické společnosti České lékařské společnosti Jana Evangelisty Purkyně.

Triáž pozitivní pacient musí být transportován s dostatečnou prioritou, protože tito pacienti výrazně profitují z včasné léčby v KCC nebo IC. Podmínky k plynulé návaznosti přednemocniční a multidisciplinární lůžkové péče jsou systémově vytvářeny v KCC a IC, kam je nutné tyto pacienty primárně směřovat. Za směřování konkrétního pacienta zodpovídá vedoucí výjezdové skupiny.

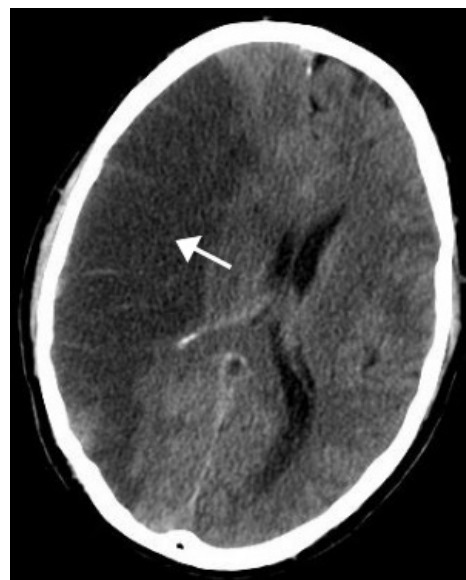Sekundární prevence

Sekundární prevence spočívá v prevenci recidivy dané příhody a tím pádem záleží na etiologii. V případě embolizační etiologie ischemické cévní mozkové příhody je na místě zvázení antikoagulační terapie, pokud riziko krvácení nepřeváží riziko trombózy. U fibrilace síní jsou první volbou přímá orální antikoagulační léčiva, k odhadu rizik slouží skóre CHA2D2S-VASc a HAS-BLED. Je-li antikoagulace kontraindikována, tak lze zvážit okluzi ouška levé síně. Jedná-li se o paradoxní embolizaci přes *foramen ovale patens*, je metodou volby uzavření okludérem. V případě aterosklerotické etiologie se nasazuje protidestičková léčba. U ischemie malého rozsahu (*minor stroke*) je na místě předchodná duální protidestičková léčba na 3 týdny až 3 měsíce, dále se pak pokračuje monoterapií. Mezi další postupy patří karotická endarterektomie či stenting u karotické stenózy. Vždy je zásadní současné **ovlivnění kardiiovaskulárních rizikových faktorů** – kouření, hypertenze, dyslipidémie, diabetes mellitus.

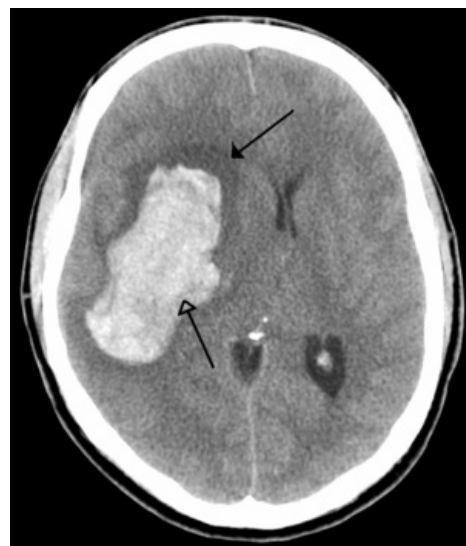V případě krvácení záleží na tom, zda příčina krvácení trvá a je-li riziko recidivy. Lze-li zdroj krvácení operačně odstranit, volí se buďto neurochirurgická operace, stereotaktické ozáření či sledování vývoje patologie na kontrolních zobrazovacích vyšetřeních (*watchful-waiting*). Většinou prodělané intracerebrální krvácení pro pacienta znamená kontraindikaci antikoagulace do budoucna, i když je vždy nutné zvážit potenciální riziko a potenciální profit. V tomto někdy může pomoci zhodnocení microbleeds pomocí sekvencí MRI mozku citlivých na hemosiderin.

Dlouhodobá léčba

Mezi následnou dlouhodobou terapií patří např. rehabilitace, logopedie, ergoterapie nebo lázeňská péče. Dále mohou být využity služby specialistů jako jsou neuropsychologové.



Infarkt a. cerebri media dx.



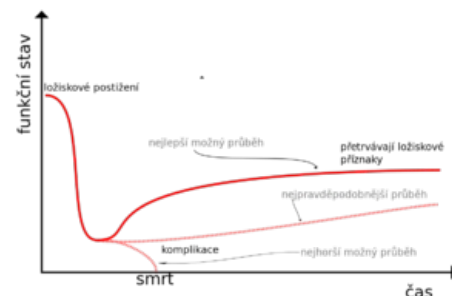
Akutní typické (hypertenzní) krvácení do bazálních ganglií (prázdná šipka) a okolní edém (plná šipka).

Nedostatek intenzivní včasné rehabilitace pacientů v pourazové péči po CMP, prodělaných kraniotraumatech, po chirurgických a neurologických operacích vedl k rozvoji tzv. telerehabilitace (rehabilitační služby poskytované prostřednictvím telekomunikačních sítí a internetu). Jednou z forem distanční terapie (terapie na dálku) může být videokonzultace, při níž je pacient na dálku spojen s lékařem či terapeutem. Studie z Rehabilitačního ústavu Kladruba u pacientů s afázií (ztráta či porucha řeči) po cévní mozkové příhodě potvrdila nutnost zavedení distanční logoterapie do praxe. Telerehabilitace poskytuje zvýšenou intenzitu terapie, možnost účastnit se terapie v domácím prostředí. Dojde ke zkvalitnění péče a ke zvýšení kvality života pacientů.

Prognóza

Pro určení prognózy je důležité stanovit rozsah poškození mozkové tkáně. Z pacientů, kteří cévní mozkovou příhodu prodělají, zhruba 40% umírá do jednoho roku, dále pak z těch kteří přežijí zůstává 50 % invalidních, z toho 25 % pacientů má trvalé těžké následky. [7]

Trajektorii vývoje onemocnění dobře popisuje modelový vývoj závažného ložiskového postižení mozku [8]. Zprvu je prudce snížen funkční stav pacienta, zároveň je to křehké období, při kterém může dojít ke komplikacím (mozkový edém, krvácení, infekce, trombóza/embolie atd.). Při nejlepším průběhu se část deficitu obnoví díky rehabilitačním, logopedickým a ergoterapeutickým postupům. Nicméně část deficitu trvale zůstává. Při závažných komplikacích je deficit ještě zhoršen nebo pacient umírá. *Pravděpodobný scénář vývoje* leží někde mezi těmito mezními scénáři.



Trajektorie chronického onemocnění typická pro závažné ložiskové postižení mozku. Po cévní mozkové příhodě dochází k prudkému zhoršení funkčního stavu. Nepodaří-li se postiženou tkáň včas zachránit, je nenávratně postižena a deficit zůstává trvale. Zároveň při komplikacích může pacient zemřít.

Odkazy

Související články

- Cévní mozkové příhody/PGS
- Ischémie mozku
- Hemoragické cévní mozkové příhody
- Subarachnoidální krvácení

Externí odkazy

- Klasifikační systém mozkové ischemie CCS na stránkách Harvardské univerzity (https://ccs.mgh.harvard.edu/ccs_intro.php)
- **Shrnující přednáška doc. MUDr. Aleše Tomka (neurologie FNM) leden 2021** (https://www.youtube.com/watch?v=vZMk_rYVzc&feature=youtu.be)
- **AKUTNE.CZ** Cévní mozková příhoda – interaktivní algoritmus + test (<http://www.akutne.cz/index.php?pg=vyukove-materialy--roz-hodovaci-algoritmy&tid=217>)
- Edukativní web Čas je mozek (<https://www.casjemozek.cz>) E-learningové kurzy pro zdravotníky
 - Rozhovor s hlavním tahounem webu primářem kliniky neurologie FNM Praha Alešem Tomkem (<http://video.aktualne.cz/dvty/mozkova-mrtvice-polovina-pacientu-dorazi-do-nemocnice-pozde/r~93d100ec676911e5b286002590604f2e/>) popis FAST příznaků

Použitá literatura

- TOMEK, A : Neurointenzivní péče- praktická příručka, Mladá Fronta - Praha 2012, 479 s. ISBN 978-80-204-2659-8
 - Náhlé cévní mozkové příhody, [on line] Dostupné na: <<https://www.urgmed.cz:443/postupy/cmp.htm>>
 - Cévní mozková příhoda, Dostupné on line (<http://www.cmp-brno.cz/>)
 - MZČR Věstník.10, 2012 Dostupné on line (<https://www.mzcr.cz/wp-content/uploads/wepub/7175/36195/V%C4%9Bstn%C3%ADk%20MZ%20%C4%8CR%2010-2012.pdf>)
 - Přednemocniční péče o pacienty s akutní CMP Doporučený postup On line (https://urgmed.cz/wp-content/uploads/2019/03/2017_cmp.pdf)
1. BOUSSER, Marie-Germaine a José M FERRO. Cerebral venous thrombosis: an update. *Lancet Neurol* [online]. 2007, vol. 6, no. 2, s. 162-70, dostupné také z <<https://www.ncbi.nlm.nih.gov/pubmed/17239803>>. ISSN 1474-4422.
 2. PURRUCKER, Jan C, Christian HAMETNER a Andreas ENGELBRECHT, et al. Comparison of stroke recognition and stroke severity scores for stroke detection in a single cohort. *J Neurol Neurosurg Psychiatry* [online]. 2015, vol. 86, no. 9, s. 1021-8, dostupné také z <<https://doi.org/10.1136/jnnp-2014-309260>>. ISSN 0022-3050 (print), 1468-330X.
 3. AROOR, Sushanth, Rajpreet SINGH a Larry B. GOLDSTEIN. BE-FAST (Balance, Eyes, Face, Arm, Speech, Time). *Stroke*. 2017, roč. 2, vol. 48, s. 479-481, ISSN 0039-2499. DOI: 10.1161/strokeaha.116.015169 (<http://dx.doi.org/10.1161%2Fstrokeaha.116.015169>).
 4. LYDEN, Patrick. Using the National Institutes of Health Stroke Scale: A Cautionary Tale. *Stroke* [online]. 2017, vol. 48, no. 2, s. 513-519, dostupné také z <<https://doi.org/10.1161/STROKEAHA.116.015434>>. ISSN 0039-2499 (print), 1524-4628.
 5. NEUMANN, Jiří, et al. *DOPORUČENÍ PRO INTRAVENÓZNÍ TROMBOLÝZU V LÉČBĚ AKUTNÍHO MOZKOVÉHO INFARKTU - VERZE 2021* [online]. Cerebrovaskulární sekce České neurologické společnosti ČLS JEP, 2021, dostupné také z <<file:///C:/Users/42073/Downloads/DOPORUCENI%20PRO%20IVT%202021.pdf>>.
 6. BERGE, Eivind, William WHITELEY a Heinrich AUDEBERT, et al. European Stroke Organisation (ESO) guidelines on intravenous thrombolysis for acute ischaemic stroke. *Eur Stroke J* [online]. 2021, vol. 6, no. 1, s. I-LXII, dostupné také z <<https://doi.org/10.1177/2396987321989865>>. ISSN 2396-9873 (print), 2396-9881.
 7. NOVÁK, Pavel. *CÉVNÍ MOZKOVÁ PŘÍHODA Z POHLEDU ZDRAVOTNICKÉHO ZÁCHRANÁŘE* [online]. Praha, Vysoká škola zdravotnická, dostupné také z <https://is.vszdrav.cz/do/vsz/bakalarske-prace/Bakalarske-prace_v_akademickem-roce_2016-2017/Zdravotnicky_zachranar_2017/NOVAK_PAVEL/NOVAK_PAVEL_BP.pdf>.
 8. CREUTZFELDT, Claire, Benzi KLUGER a Robert HOLLOWAY. *Neuropalliative Care : A Guide to Improving the Lives of Patients and Families Affected by Neurologic Disease*. - vydání. Springer, 2018. 312 s. ISBN 9783319932156.