

Onchocerkóza

Onchocerkóza je onemocnění vyvolané *Onchocerca volvulus* (česky **vlasovec kožní**), který patří mezi filárie. Přenašečem infekce je muchnička, která je zároveň meziphostitelem. Definitivním hostitelem a rezervoárem infekce je člověk. Onemocnění se vyskytuje v tropické Africe (99 %) a ve Střední Americe kolem tekoucích řek. V endemické oblasti je infikováno **18 milionů lidí**, z toho 4 milióny mají kožní projevy a 2 milióny mají vážné poškození zraku nebo jsou slepí. Ročně v důsledku onchocerkózy olespne kolem 270 000 osob. ^[1]

Životní cyklus

Muchnička do kůže nebodá, ale nahlodává – vytvoří si jezírko, ze kterého líže krev. Během krmení muchničky se larvy dostávají do podkoží člověka. V podkoží larvy dorůstají v dospělce a kopulují. Dospělci kolem sebe vytvoří kolagenní obal, který prominuje do kůže (tzv. **onchocerkom**). Dospělci žijí 15–18 let a samička může produkovat živé larvičky (mikrofilárie) až 10 let. Mikrofilárie žijí až 2 roky a vyskytují se v podkoží nebo v lymfatických uzlinách. Mohou se ale dostat i do kůže a do oka (tzv. **říční slepota**).

Klinické příznaky

Onchocerkóza má inkubační dobu kolem 8 měsíců. ^[1] Klinické příznaky zprvu nejsou příliš výrazné.

Onchodermatitida

Je vyvolána **dermatotoxickým účinkem** metabolitů parazita. V kůži a mizních uzlinách se vyskytují mikrofilárie, které produkují **alergenní metabolity**. Metabolity vyvolávají v místě působení **zánět, svědění** a **sekundární infekce**. V akutní fázi se dermatitida projevuje jako drobné svědicí papulky, vesikuly až pustuly na trupu a horních končetinách. Chronická fáze je spojená s depigmentací (tzv. *leopard skin*) a lichenizací kůže – tzv. *tissue paper skin* či *lizard skin*. Kožní depigmentace („leopardí kůže“) jsou typické ve východní Africe. ^[1]

Onchocerkomy

Tvorba onchocerkomů nastupuje po dermatitidě. Po dospění larev v podkoží nacházíme **nemigrující noduly**, které rostou 3–4 roky až do velikosti o průměru 8 cm. Onchocerkomy obsahují **desítky až stovky dospělých** červů ve vazivovém pouzdře obklopeném tekutinou a leukocyty. **Jsou nebolestivé** a umístěné v tlakových bodech nad kostními výběžky nad páteří, křížovou kostí, na loktech a kolenou.



Onchocerciáza - říční slepota

V oku probíhají zánětlivé změny kolem mikrofilárií. Zpočátku se infekce projevuje jako **světloplachost, slzení, otok víček** a **blefarospasmus**. Následuje poškození rohovky a sítnice, která může vyústit až v atrofii zrakového nervu – tzv. říční slepota.

Diagnostika

- Larvičky se nenacházejí v krvi, ale jsou v podkoží, proto se provádí biopsie kůže – tzv. **skin snip test**. Vzorek se odebírá z místa nejpravděpodobnějšího výskytu:
 - Afrika a Jižní Amerika – hýždě, hřeben kyčelní, lýtko,
 - Mexiko, Guatemala – záda, trup,
 - Jemen – dolní končetiny.
- Zpracování vzorku pro mikroskopii: inkubace při 37 °C ve fyziologickém roztoku.
- Následuje mikroskopický průkaz larev.

Terapie

- Lékem volby je **ivermektin** . Léčbu je nutné opakovat každých 6–12 měsíců po dobu 15–20 let (doba života dospělých červů). ^[1] Alternativou je diethylkarbamazin .
- Chirurgické odstranění nodulů.

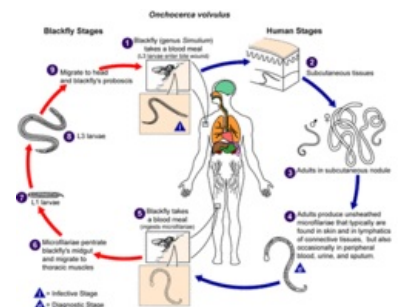
Odkazy

Související články

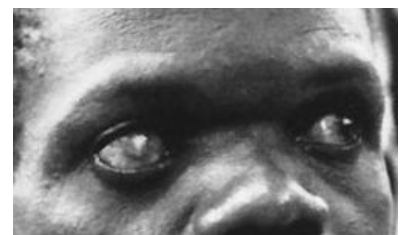- Filárie
- Loaóza

Externí odkazy

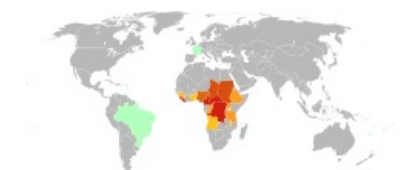<i>Onchocerca volvulus</i>	
	Secernentea
	Onchocercidae
	
Larvičky vlasovce kožního	
Výskyt	Afrika a Střední Amerika
Onemocnění	Onchocerkóza
Infekční stadium a způsob nákazy	mikrofilárie, bodnutí nakaženou muchničkou
Diagnostika	mikroskopie
Terapie	ivermektin
MeSH ID	D009855 (https://www.medvik.cz/link/D009855)



Životní cyklus vlasovce podkožního



Říční slepota



Mapa onchocerkózy podle WHO z roku 2012

- Parazitární onemocnění a vyvolané červy se zaměřením na extraintestiální formy (<http://www.internimedica.cz/pdfs/int/2004/07/02.pdf>) (článek v časopisu Interní medicína pro praxi)

Reference

1. STEJSKAL, František. *Systémové helmintické infekce a syndrom eozinofilie u cestovatelů*. Příspěvek na konferenci Cestovní medicína: paraziti stále aktuálnější. Praha. 7. dubna 2009. Dostupné také z <<http://www.parazitologie.cz/akce/doc/sbornik/sbornik.pdf>>.

Použitá literatura

- BEDNÁŘ, Marek, A SOUČEK a V FRAŇKOVÁ, et al. *LÉKAŘSKÁ MIKROBIOLOGIE : Bakteriologie, virologie, parazitologie*. 1. vydání. Triton, 1996. 560 s. ISBN 859-4-315-0528-0.
- CHANOVÁ, Marta. *Nákazy vyvolané hlísticemi III (Filárie)* [přednáška k předmětu Parazitologie, obor Všeobecné lékařství, 1. LF Univerzita Karlova]. Praha. 23. 11. 2015.

Citováno z „<https://www.wikiskripta.eu/index.php?title=Onchocerkóza&oldid=387138>“