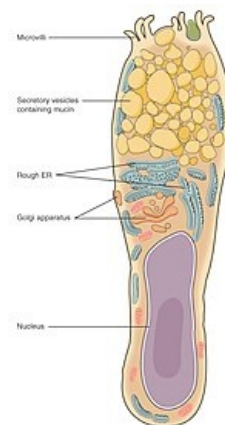


Pohárková buňka



Pohárková buňka je příkladem **unicelulární exokrinní žlázy**. Sekreční komponentu tedy tvoří jednotlivé buňky rozesté mezi nesekretujícími buňkami krycího (cylindrického) epitelu. **Bez vývodů** uvolňují přímo na svůj povrch **mucin**, který má hlavně ochrannou a lubrikační funkci. Nachází se například v epitelové výstelce **trachey** či některých částí **gastrointestinálního traktu**.



Pohárková buňka

Odkazy

Související články

- Tlusté střevo (preparát)
- Tenké střevo (preparát)
- Hrtan (histologický preparát)
- Trachea (histologický preparát)

Použitá literatura

- LÜLLMANN-RAUCH, Renate. *Histologie*. 1. vydání. Praha : Grada, 2012. ISBN 978-80-247-3729-4.
- JUNQUEIRA, L. Carlos, José CARNEIRO a Robert O. KELLEY. *Základy histologie*. 7. vydání. Jinočany : H & H, 1997. 502 s. a LANGE medical book; ISBN 80-85787-37-7.

Citováno z „https://www.wikiskripta.eu/index.php?title=Pohárková_buňka&oldid=409552“