

Malrotace střeva a volvulus

Malrotace znamená **poruchu rotace střeva nebo poruchu jeho upevnění na zadní stěnu břišní**. Normální střevo se točí proti směru hodinových ručiček. Jako osa rotace působí a. mesenterica sup. Nezafixované střevo predisponuje k **volvulu** (zauzlení střevního závěsu) a k obstrukci. Někdy se sdružuje s asplenismem či vrozenými srdečními vadami.

Klinický obraz

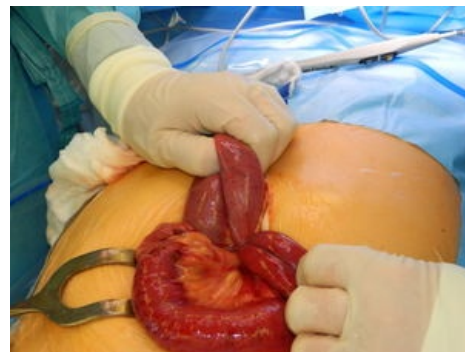- Projeví se příznaky akutní nebo recidivující NPB,
- příznaky vznikou krátce po narození nebo kdykoli v průběhu prvního roku života.

Diagnóza

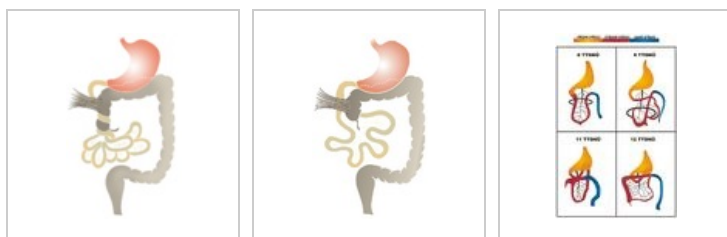
- Na rtg vidíme rozdělení vzduchu – chybí bubliny v oblasti slepého střeva,
- poruchu rotace potvrdí irigografie.

Terapie

- Chirurgická.



Volvulus tenkého střeva.



Volvulus tenkého střeva.

Laddův syndrom – nedorotované cékum a komprese duodena peritoneálními pruhy.

Rotace střeva v průběhu embryonálního vývoje. Černá čára představuje vstup do pupečníku.

Článek neobsahuje vše, co by měl.

Můžete se přidat k jeho autorům (https://www.wikiskripta.eu/index.php?title=Malrotace_st%C5%99eva_a_volvulus&action=history) a jej.

O vhodných změnách se lze poradit v diskusi.

Odkazy

Související články

- Vrožené atrezie a stenózy gastrointestinálního traktu
 - pylorostenosis congenita
 - syndrom arteriae mesentericae superioris
 - obstrukce tenkého střeva
 - mekóniový ileus
 - megacolon congenitum

Zdroj

- BENEŠ, Jiří. *Studijní materiály* [online]. ©2007. [cit. 2010-04]. <<http://www.jirben.wz.cz/>>.

Použitá literatura

- HRODEK, Otto a Jan VAVŘINEC, et al. *Pediatric*. 1. vydání. Praha : Galén, 2002. ISBN 80-7262-178-5.
- ŠAŠINKA, Miroslav, Tibor ŠAGÁT a László KOVÁCS, et al. *Pediatric*. 2. vydání. Bratislava : Herba, 2007. ISBN 978-80-89171-49-1.

