

Diaphragma urogenitale

Diaphragma urogenitale (perineální membrána) je **fibromuskulární membrána** mezi rameny stydkých kostí, kterou prostupuje uretra a pochva. Na její spodní ploše leží žlázy a topořivá tělesa. V centru perinei je spojena s diaphragma pelvis.

Svalová část je inervována z nervus pudendus (S₃–S₄).

Svaly

U muže:

- musculus transversus perinei profundus.

U ženy:

- m. sphincter urethrovaginalis,
- m. compressor urethrae,
- m. transversus perinei superficialis (variabilní).

Vazivová část:

- membrana perinei,
- centrum perinei (corpus perineale).

U muže navíc:

- lig.transversum perinei.

Odkazy

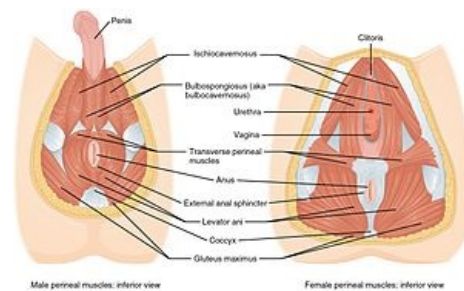
Související články

- Dno pánevní

Použitá literatura

- ROB, Lukáš, Alois MARTAN a Karel CITTERBART, et al. *Gynekologie*. 2. vydání. Praha : Galén, 2008. 319 s. ISBN 978-80-7262-501-7.
- GRIM, Miloš. *Pánev, regio perinealis* [přednáška k předmětu Klinická topografická anatomie, obor Všeobecné lékařství, 1. lékařská fakulta Univerzita Karlova]. Praha. 2016/2017. Dostupné také z <<http://anat.lf1.cuni.cz/souhrny/ka05.pdf>>.

Citováno z „https://www.wikiskripta.eu/index.php?title=Diaphragma_urogenitale&oldid=383834“



Male perineal muscles: inferior view Female perineal muscles: inferior view
Diaphragma urogenitale muže a ženy