

# Spojivka

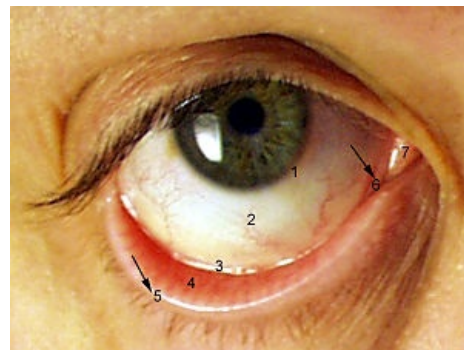
**Spojivka** (*tunica conjunctiva*) je tenká transparentní blanka. Pokrývá zadní plochy horního a dolního víčka (*tunica conjunctiva palpebrarum*). Přechází na bulbus, kde pokrývá bělimu a dosahuje až k okraji rohovky (*tunica conjunctiva bulbi*). Epitel spojivky se mění na přední epitel rohovky. Zde se se nachází hluboká štěrbina - *fornix conjunctivae superior et inferior*. Spojivka má také lymfatické tkáně a mízní uzliny zprostředkovávající imunitní funkci.

## Epitel spojivky

Je složen z vícevrstevného cylindrického epitelu. Obsahuje pohárkové buňky, tvořící spojivkový hlen. Dále jsou zde *glandulae mucinosae* a při fornixu se nachází přídatné slzní žlázy - *glandulae lacrimales accessoriae*.

## Anatomie

- **Tunica conjunctiva bulbi** (bulbární spojivka) - navazuje na epitel rohovky a ve předu pokrývá skleru. Slizniční vazivo postupně mizí směrem k rohovce.
- **Tunica conjunctiva palpebrarum** (víčková spojivka) - pokračuje na zadní část očního víčka. Je nepohyblivě spojena s tarsální ploténkou.
- **Fornix conjunctivae superior** (horní klenba spojivky) - při otevírání víčka se zvrásňuje do slizničních řas a tím umožňuje pohyb víčka. Nachází se zde vývody slzních žláz, které zvlhčují rohovku. Na laterální straně oka, přechází ve fornix conjunctivae inferior.
- **Fornix conjunctivae inferior** (dolní klenba spojivky) - její vyklenutí dovoluje pohyby víčka.
- **Lacus lacrimalis** (slzní jezírko) - nachází se v mediálním koutku oka, u přerušení přechodu obou kleneb fornixu. Spojivka je zde vyklenuta v malý růžový hrbolek - **caruncula lacrimalis** (slzní jahůdka).
- **Plica semilunaris conjunctiva** - poloměsíčitá rezervní řasa spojivky, nachází se u vnitřního očního koutku.
- **Saccus conjunktivalis** - štěrbina pokrytá spojivkou a nacházející se mezi zadní stranou víček a oční koulí.



Oční spojivka

1. limbus corneae (okraj rohovky)
2. tunica conjunctiva bulbi
3. fornix conjunctivae inferior
4. tunica conjunctiva palpebrarum
5. limbus palpebrae anterior
6. plica semilunaris conjunctivae
7. caruncula lacrimalis

## Cévy a nervy spojivky

### Cévy

**Aa. ciliares anteriores** zásobuje spojivku bulbární. Cévy pro spojivku palpebrální (víčkovou spojivku) přicházejí z **arcus palpebrales**.

### Nervy

Inervace je zprostředkována 1. a 2. větví trojklanného nervu.

## Odkazy

### Související články

- Oko (histologie)
- Víčka
- Rohovka
- Slzný aparát

### Použitá literatura

- ČIHÁK, Radomír. *Anatomie 3.* - vydání. Grada, 1997. 655 s. ISBN 9788071691402.
- PETROVICKÝ, Pavel. *Anatomie s topografií a klinickými aplikacemi : Neuroanatomie, smyslová ústrojí a kůže. III. svazek.* - vydání. Osveta, 2002. 542 s. ISBN 9788080630485.