

Kardiotokografie

Kardiotokografie (CTG)^[1] je metoda **monitorace plodu** pomocí současného záznamu fetální srdeční frekvence (*kardiotachogram*) a děložních stahů (*tokogram*). Moderní přístroje umožňují ještě třetí modalitu signálu v podobě záznamu pohybů plodu. Metoda je založena na skutečnosti, že **hypoxické změny mají vliv na hemodynamiku plodu** a změny v uteroplacentární cirkulaci se projeví změnou frekvence plodových ozev^[1].

Samostatná CTG diagnostika je ve shodě s diagnózou hypoxie novorozence po porodu v 50-60 %^[1]. Současné použití CTG a STAN snižuje výskyt metabolické acidózy o 60 % a počet operací pro fetální tíseň o 25 %^[1].

Fyziologie děložního stahu

Bazální tonus dělohy je kolem **10 mmHg**. Při tlaku převyšujícím 20 mmHg ustává žilní průtok dělohou. Při tlaku převyšujícím 60 mmHg ustává arteriální průtok dělohou (fyziologicky část stahu dlouhá cca 20 s). Zdravý plod má kompenzační mechanismy (zvýšení průtoku, změna metabolismu). Pokud však nejsou dostatečně dlouhé refrakterní fáze mezi kontrakcemi, kontrakce jsou arytmiické, frekvence kontrakcí je příliš vysoká, kontrakce jsou příliš dlouhé nebo bazální tonus je sám o sobě zvýšený nad 20 mmHg, kompenzační mechanismy plodu se vyčerpají. Z nealterovaného plodu se tak postupně stává plod alterovaný a později plod alterovaný neschopný kompenzace.

Tokogram

Je měřen buď vnějším čidlem, které mechanicky snímá obvod břicha, nebo vnitřním, kterým lze přímo měřit tlak intrauterinně. Přesně kalibrovat lze pouze čidlo vnitřní, avšak to se používá pouze výzkumně. Klinicky se používá pouze zevní čidlo, jehož absolutní hodnoty tlaku jsou pouze orientační.

Na tokogramu lze orientačně hodnotit délku, intenzitu a frekvenci děložních stahů. Orientačně je **ideální frekvence stahů 4-6/10 min**. Důležitý je pro hodnocení střednědobých jevů v kardiotachogramu.

Kardiotachogram

Metodou záznamu je dopplerovská ultrasonografie. Je možné použít sondu vnější nebo vnitřní (*Honova skalpová elektroda*), která se používá, pokud ta vnější sklouzává.

Rozlišujeme **dlouhodobé, střednědobé a krátkodobé** jevy.

Dlouhodobé jevy

Jde o určení **bazální frekvence**, jedná se o stabilní srdeční frekvenci v průběhu časového úseku o délce 5-10 min, od níž se středně- a krátkodobé jevy vychylují.

Normální bazální frekvence (**normokardie**) je 110-150/min. Lehká tachykardie je frekvence 150-170/min, těžká nad 170/min. Při frekvenci nad 180/min se jedná o takřka jasnou hypoxémii. Lehká bradykardie je bazální frekvence 100-110/min, těžká pod 100/min. a někdy se rozlišuje i velmi těžká pod 90/min., která - pokud se jí nepodaří jinak zvrátit - je indikací k akutnímu nebo perakutnímu ukončení těhotenství.

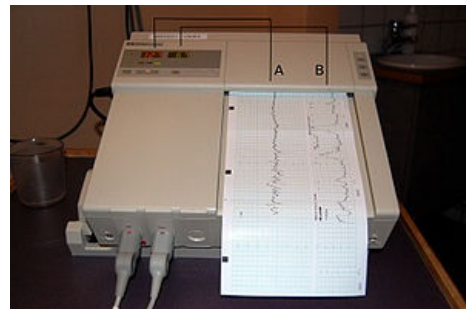
Střednědobé jevy

Rozlišujeme akcelerace a decelerace. **Akcelerace** jsou přechodná zvýšení frekvence o 15/min od bazální trvající déle než 15 s. **Sporadické akcelerace** jsou přirozenou katecholaminovou reakcí plodu při pohybech nebo při akustických či mechanických podnětech. **Periodické akcelerace** jsou akcelerace probíhající současně s minimálně třemi za sebou jdoucími kontrakcemi. Popisuje se jejich tvar (oblé, strmé,...).

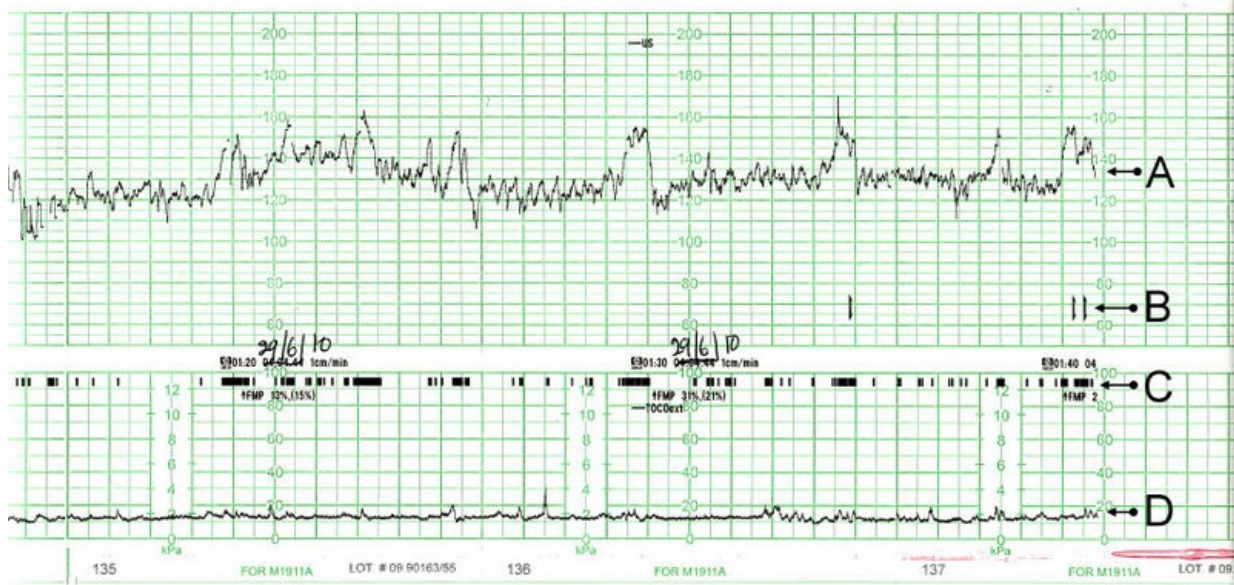
Decelerace jsou přechodná snížení srdeční frekvence plodu s amplitudou přesahující 15/min. delší než 10 s. **Sporadické decelerace** (DIP 0) nejsou závislé na kontrakcích, jsou hrotnaté (*spike*), většinou kratší než 30 s. Jsou většinou reakcí na podráždění vagu. Jsou-li **prolongované**, může se jednat o snížení uteroplacentárního průtoku jako následek syndromu aortokavální komprese, velké krevní ztráty nebo šoku. **Periodické decelerace** jsou závislé na kontrakcích dělohy a mohou být buď **rané** (DIP 1), **pozdní** (DIP 2), nebo **variabilní**. Rané periodické decelerace (**DIP 1**) mají vrchol přímo proti vrcholu děložní kontrakce v tokogramu. Příčinou může být komprese hlavičky plodu nebo pupečnicková komplikace. Pokud jich je 1-3 v průběhu 20 min, CTG záznam se hodnotí jako suspektní, pokud 4 a více, tak jako patologický. Pozdní periodické decelerace (**DIP 2**) mají fázový posun o 20-60 s vůči vrcholu kontrakce v tokogramu. Jsou následkem uteroplacentární insuficience a při jejich výskytu je CTG záznam jasně patologický.

Krátkodobé jevy

Jsou výchyly fetální srdeční akce od bazální frekvence kratší než 15 s. Při amplitudě 10-25/min jsou v tzv. **undulacním pásmu**. Amplituda 5-10/min je **zúžené undulacní pásmo**, které je způsobené útlumem fetální cirkulace většinou spánkem plodu nebo farmakologicky navozeným útlumem. Jako **silentní pásmo** se označuje amplituda menší než 5/min. Je způsobeno hypoxií plodu. Po vyloučení spánku a farmakologického útlumu plodu je indikováno ukončení těhotenství. Jako **saltatorní pásmo** se označují výchyly o amplitudě vyšší než 25/min. Jsou většinou způsobené pupečnickovou komplikací, kterou se plod snaží kompenzovat. Jako **sinusoidní oscilace** se označují proměnné krátkodobé jevy o amplitudě 5-15/min měnící svou amplitudu v časovém úseku delším než 20 min podle průběhu sinusoidy. Jsou známkou chronické hypoxie plodu často způsobenou anémií (Rh inkompatibilita,...).



Princip grafického znázornění kardiotokografie: srdeční frekvence (A) se vypočítá z fetální srdeční ozvy, která je určena pomocí ultrazvuku, a děložní kontrakce (B), které se měří pomocí tlakového snímače



Klidový CTG záznam nerodící ženy.

A: Ozvy plodu

B: Pohyby plodu registrované matkou (stiskne tlačítko při pocitu pohybu)

C: Pohyby plodu reálné

D: Děložní činnost

Hodnocení

Hodnocení CTG záznamu provádí porodník a může být trojí (známky 1, 2 a 3, nebo písmena F, S a P):

1. fyziologický záznam (**F**),
2. suspektní záznam (**S**),
3. patologický záznam (**P**).

Způsob monitorace

CTG se provádí jak před porodem, tak během porodu. Je možné jej monitorovat buď **intermitentně**, nebo **kontinuálně**. Indikace ke kontinuálnímu záznamu jsou: suspektní či patologický NST, mekoniové zkalení plodové vody, prematurita, IUGR, hypertenze matky, předchozí porod císařským řezem, peridurální analgezie (kvůli určitému riziku hypotenze matky a následné hypoxii plodu), abnormita bazální frekvence v CTG, oligohydramnion, postmaturita, suspektní záznam CTG, aplikace oxytocinu nebo prostaglandinů, interní choroby matky (diabetes mellitus,...), infekce, chorioamniitis, v průběhu 2. doby porodní^[1].

Odkazy

Související články

- Hypoxie plodu
- Intrapartální monitorace plodu
- Fetální pulzní oxymetrie
- Fetální EKG (ST-analýza)

Reference

1. KREJČÍ, Vratislav. *Kardiotokografie, poruchy děložní činnosti, hypoxie plodu* [přednáška k předmětu Gynekologie a porodnictví předstátnicová stáž, obor Všeobecné lékařství, 1. lékařská fakulta Univerzita Karlova v Praze]. Praha. 17.2.2013.

Doporučená literatura

- MĚCHUROVÁ, Alena. *Kardiotokografie : minimum pro praxi*. 1. vydání. Praha : Maxdorf, 2012. 183 s. ISBN 978-80-7345-274-2.

Citováno z „<https://www.wikiskripta.eu/index.php?title=Kardiotokografie&oldid=431511>“