

Mízní kmeny

Sbírají mízu z celého těla a převádějí ji do krevního oběhu.

- ductus thoracicus,
- ductus lymphaticus dexter.

Ductus thoracicus

Sbírá mízu ze 3/4 těla:

- z obou dolních končetin,
- z pánve a břicha,
- ze stěn a orgánů levé poloviny hrudníku,
- z levé horní končetiny,
- z levé poloviny krku.

Má charakter tenkostěnné žíly s chlopněmi. Vzniká pod bránicí v retroperitoneálním prostoru za pravým bokem aorty v úrovni L1 - L2.

- **cisterna chyli** - počáteční rozšíření hrudního mízovodu

Ductus thoracicus

vzniká z:

1. **truncus lumbalis dexter et sinister** - z bederních mízních uzlin drénujících dolní končetiny, pánev a většinu stěny břišní dutiny.
2. **trunci intestinales** (2-3 kmeny) - z mízních uzlin orgánů peritoneální dutiny.

Bránicí prostupuje skrze *hiatus aorticus* za pravým bokem aorty. Od úrovně obratle Th3 pokračuje podél levého boku jícnu, dále pokračuje za a. subclavia sinistra, ze zadu ji překročí a ústí do místa soutoku v. jugularis interna sinistra s v. subclavia sinistra nazývaného *angulus venosus sinister*.

Kmeny vlévající se do ductus thoracicus těsně před jeho vyústěním:

- **truncus jugularis sinister** - přichází podél v. jugularis interna
 - → míza z levé poloviny hlavy a krku
- **truncus subclavius sinister** - přichází podél v. subclavia sinistra
 - → míza z levé horní končetiny
- **truncus bronchomediastinalis sinister**
 - → míza ze stěn a orgánů levé poloviny hrudníku

Ductus lymphaticus dexter

Jedná se o 1 cm dlouhý kmen na pravé straně na m. scalenus anterior.

Sbírá mízu z:

- z pravé poloviny hlavy,
- z pravé horní končetiny,
- ze stěn a orgánů pravé poloviny hrudníku,
- z části horní poloviny jater.

Ústí do *angulus venosus dexter*.

Kmeny vlévající se do ductus lymphaticus dexter těsně před jeho vyústěním:

- **truncus jugularis dexter,**
- **truncus subclavius dexter,**
- **truncus bronchomediastinalis dexter.**

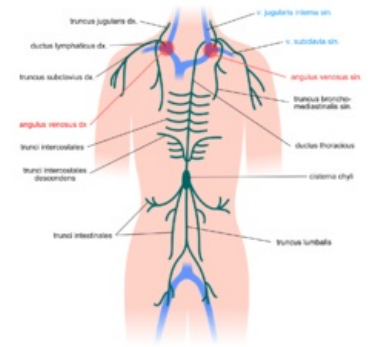
Odkazy

Související články

- Obecná anatomie mízního systému
- Lymfatická drenáž končetin

Použitá literatura

- ČIHÁK, Radomír. *Anatomie 3*. 2. vydání. Praha : Grada Publishing, 2004. 692 s. ISBN 978-80-247-1132-4.



Mízní kmeny