

Neuroendokrinní nádory pankreatu

Verze k tisku již není podporovaná a může obsahovat chyby s vykreslováním. Aktualizujte si prosím záložky ve svém prohlížeči a použijte prosím zabudovanou funkci prohlížeče pro tisknutí.

Mezi **neuroendokrinní nádory pankreatu** řadíme **inzulinom**, **gastrinom**, **glukagonom**, **somatostatinom**, **VIPom**. Souhrnně se nádory vycházející z buněk Langerhansových ostrůvků označují **nezidiomy**.

Inzulinom

Inzulinom je ve většině případů **benigní** tumor (adenom) vycházející z **β -buněk** Langerhansových ostrůvků produkujících inzulin. Nejčastější lokalizací je hlava a tělo pankreatu. Maligní varianta (nezidioblastom) se vyskytuje asi jen v 5-10 % případů. Postiženy jsou častěji ženy, vyskytuje se mezi 20.-75. rokem. Je ze všech neuroendokrinních nádorů pankreatu nejčastější.

Klinický obraz


Klasickým projevem jsou ranní hypoglykémie v důsledku nadbytečné produkce inzulinu, projevující se hlavně nalačno. Nejvíce jsou manifestovány neuroglykopenické příznaky – bolesti hlavy, diplopie a zhoršené vidění, změny chování, snížení koncentrace, poruchy řeči a vědomí. Již méně často dochází k projevům aktivace sympatoadrenální osy (pocení, palpitace, tachykardie).

Diagnostika

Nejdůležitějším kritériem je klinický stav pacienta (viz výše). U inzulinomů se popisuje typická **Wippleova triáda**:

1. laboratorně potvrzená hypoglykémie ($\leq 2,5$ mmol),
2. přítomnost symptomů hypoglykémie,
3. úprava stavu po podání sladkého jídla (glukózy).

Gastrinom

 *Podrobnější informace naleznete na stránce Gastrinom.*

Glukagonom

Nádor vycházející z **A-buněk** pankreatu. Je poměrně vzácný, avšak často **maligní** a metastazující. Klinický obraz:

- nekrolytický migrující erytém,
- zvýšený katabolismus,
- zvýšená glykémie,
- dyslipidemie,
- cholelitiáza, steatorea.

Somatostatinom

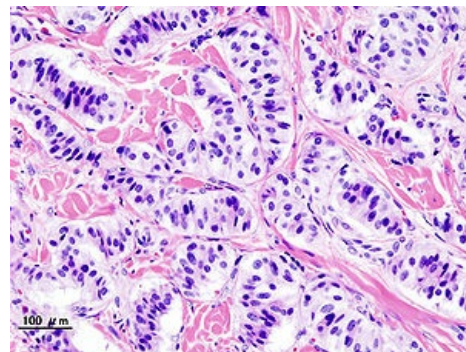
Velmi vzácný, **maligní** s časným metastazováním do jater. Klinický obraz:

- dyspepsie,
- průjem,
- hubnutí,
- bolesti břicha, cholelitiáza, steatorea,
- anémie.

VIPom

Vzácný nádor produkující vazoaktivní intestinální peptid. Klinický obraz:

- vodnaté průjmy, hypokalemie, acidóza.



Pankreatický inzulinom



Článek neobsahuje vše, co by měl.

Můžete se přidat k jeho autorům (https://www.wikiskripta.eu/index.php?title=Neuroendokrinn%C3%AD_n%C3%A1dory_pankreatu&action=history) a doplnit (https://www.wikiskripta.eu/index.php?title=Neuroendokrinn%C3%AD_n%C3%A1dory_pankreatu&action=edit) jej.

O vhodných změnách se lze poradit v diskusi.

Citováno z „https://www.wikiskripta.eu/index.php?title=Neuroendokrinn%C3%AD_n%C3%A1dory_pankreatu&oldid=454870“