

Ganglion pterygopalatinum

Ganglion pterygopalatinum je parasympatické ganglion. Nachází se ve fossa pterygopalatina, kaudálně od nervus mandibularis a laterálně od foramen sphenopalatinum, zde ji připojené k nn. pterygopalatini. Má plochý trojúhelníkovitý či srdčitý tvar a je červenošedé barvy, obsahuje asi 50 000 parasympatických neuronů (jedná se tedy o největší parasympatické ganglion hlavové oblasti).

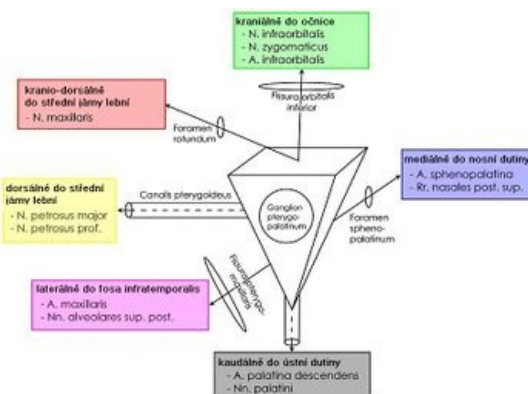
Ze zadu do něj vstupuje **n. petrosus major** jako **radix parasympatica**, vlákna **radix sympatica** přicházejí cestou **n. petrosus profundus** z Budgeova ciliospinálního centra, jako **radix sensitiva** z ganglia odcházejí vlákna cestou **nervus maxillaris**. Z ganglia vystupují **rr. nasales posteriores superiores, rr. nasales posteriores inferiores, n. palatinus major a nn. palatini minores, rr. tonsillares, rr. orbitales a n. pharyngeus**. Dochází zde k interpolaci - přepojení na druhý neuron parasympatické dráhy (součást dráhy parasympatické inervace glandula lacrimalis).

Odkazy

Použitá literatura

- GRIM, Miloš a Rastislav DRUGA, et al. *Základy anatomie, 5. Anatomie krajiny těla*. 1. vydání. Praha : Galén, 2008. 119 s. s. 96. ISBN 978-80-7262-179-8.
- DRUGA, Rastislav a Miloš GRIM. *Anatomie periferního nervového systému, smyslových orgánů a kůže*. 1. vydání. Praha : Galén : Karolinum, c2013. s. 135-153. ISBN 978-80-7262-970-1.

Citováno z „https://www.wikiskripta.eu/index.php?title=Ganglion_ptyerygopalatinum&oldid=366896“



Ganglion pterygopalatinum ve fossa pterygopalatina a jeho vstupy a výstupy