

# Volkmannova ischemická kontraktura

**Volkmannova ischemická kontraktura** je popsána jako komplikace suprakondylární fraktury humeru **u dětí**.

## Obecná charakteristika

Jde o typ **ischemické kontraktury předloktí**. Vzniká obvykle při poranění a. brachialis, které souvisí s extenční dislokovanou **suprakondylickou** zlomeninou humeru, z tlaku při naložení těsné cirkulární sádry. Může ovšem vzniknout i při jiném typu poranění – zlomeniny předloktí, poranění měkkých tkání aj. Patofyziologickým podkladem je, že dochází k **ischémii svalstva** volární části předloktí. Trvá-li stav více než 24 hodin, dojde k nekróze svalů a jejich náhradě vazivovou tkání s následnou ztrátou funkce. V těžkých případech se prsty pazourovitě ohnou a stanou se afunkčními.

## Klinický obraz

Patogenezi je kontraktura vzniklá na základě **nedostatečné arteriální perfuze a venostázy**. To celé vede k ischemické **degeneraci svalů**. Infarkt má elipsoidní tvar a je situován do oblasti podél průběhu a. *interossea communis*. Na základě hojení ischemických částí jizvami se začínají kontrahovat m. flexor digitorum superficialis et profundus a vzniká **flexe zápěstí a drápovité postavení** prstů ruky. Navíc se **přidává** paréza n. ulnaris et medianus, což vede k tomu, že metakarpofalangeální kloub je poté ve flexi a interfalangové klouby v extenzi (nebo naopak).

## Prevence

**Včasně ošetření** zlomeniny (konzervativní repozice a perkutánní fixace) a komplexní **monitorace** stavu končetiny.

## Odkazy

### Související články

- Compartment syndrom
- Zlomeniny distálního konce humeru
- Sudeckův algodystrofický syndrom

### Zdroj

- PASTOR, Jan. *Langenbeck's medical web page* [online]. [cit. 2009]. <<https://langenbeck.webs.com/>>.

### Volkmannova ischemická kontraktura

Volkmann's contracture

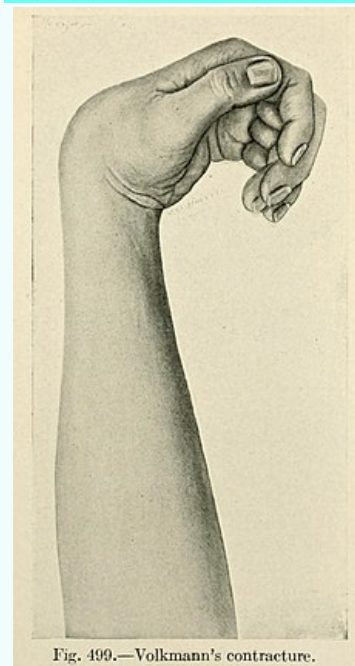


Fig. 499.—Volkmann's contracture.

obraz Volkmannovy kontraktury

**Rizikové faktory** suprakondylická zlomenina u dětí

**Klinický obraz** flexní kontraktura ruky a prstů následkem poischemické fibrosní degenerace svalových bříšek flexorů, ischemické poruchy nervů

**Diagnostika** bolest, chybí tep na a. brachialis; prsty chladné, oteklé; vážne pasivní hyperextenze

**Léčba** fasciotomie, revize a. brachialis

**Klasifikace a odkazy**