

Regio cubitalis

Regio cubitalis, loketní krajina, je topografická krajina vymezená rovinami procházejícími tři prsty nad a pod epikondyly humeru. Nacházejí se zde tři svalové valy - horním val (*m. biceps brachii* a jeho úponová šlacha) a dva postranní valy (svaly začínající v oblasti epikondylů). Tato krajina se dále dělí na **regio cubitalis anterior** a **regio cubitalis posterior**.

Ohraničení

- **proximálně a laterálně:** úpon *m. biceps brachii*;
- **distálně a mediálně:** *caput communae ulnare*;
- **distálně a laterálně:** *m. brachioradialis*;
- **dno:** *m. brachialis*.

Regio cubitalis anterior

V přední části loketního kloubu je výraznou strukturou **fossa cubitalis**, mělká jamka, jež vymezuje přibližně trojúhelníkový prostor.

Struktury

- **Cévy :**
 - *v. cephalica* (v podkoží);
 - *v. basilica* (v podkoží);
 - *v. mediana cubiti* (variabilní; spojuje *v. cephalica* a *v. basilica*);
 - *vasa brachialia* (probíhá ve vlastní *fossa cubitalis*);
 - *a. brachialis* (uložena pod *aponeurosis m. bicipitis brachii*; podbíhá *lacertus fibrosus* a distálně od něj se dělí v **a. ulnaris** et **a. radialis**);
 - *a. ulnaris* (podbíhá *m. pronator teres* a pak běží mezi *m. flexor digitorum profundus* a *m. flexor carpi ulnaris*);
 - *a. radialis* (spolu s *a. ulnaris* vytváří **rete articulare cubiti**; prochází mezi *m. pronator teres* a *m. brachioradialis*).
- **Nervy:**
 - *n. cutaneous anterbrachii medialis* (podél *v. basilica*);
 - *n. cutaneous anterbrachii lateralis* (podél *v. cephalica*);
 - *n. medianus* - směrem distálním vstupuje mezi hlavy *m. pronator teres*;
 - *n. radialis* (dělící se v *r. superficialis et profundus*) - povrchová větev probíhá dále distálně mezi *m. supinator* a *m. brachioradialis*, hluboká větev vstupuje do *canalis supinatorius* mezi povrchovou a hlubokou částí *m. supinator* a prochází jím do zadního osteofasciálního prostoru předloktí;
- fascie přední loketní krajiny (zesílena v oblasti úponu *lacertus fibrosus*).

Regio cubitalis posterior

Výraznými prvky zadní loketní krajiny, které jsou zároveň hmatatelné, představují mediální a laterální epikondyl humeru a *olecranon ulnae* mezi nimi. Další hmatnou strukturou je štěrbina radiohumerálního kloubu. Kůže v této krajině je silnější v porovnání s přední stranou. Podkožní vazivo je řídké.

Struktury

- *bursa subcutanea olecrani*;
- *n. ulnaris* (ve žlábků za mediálním epikondylem; pokračuje na předloktí mezi hlavami *m. flexor carpi ulnaris*);
- šlacha *m. triceps brachii* (úpon na *olecranonu*);
- *m. anconeus*;
- dorzální strana kloubního pouzdra.

Odkazy

Související články

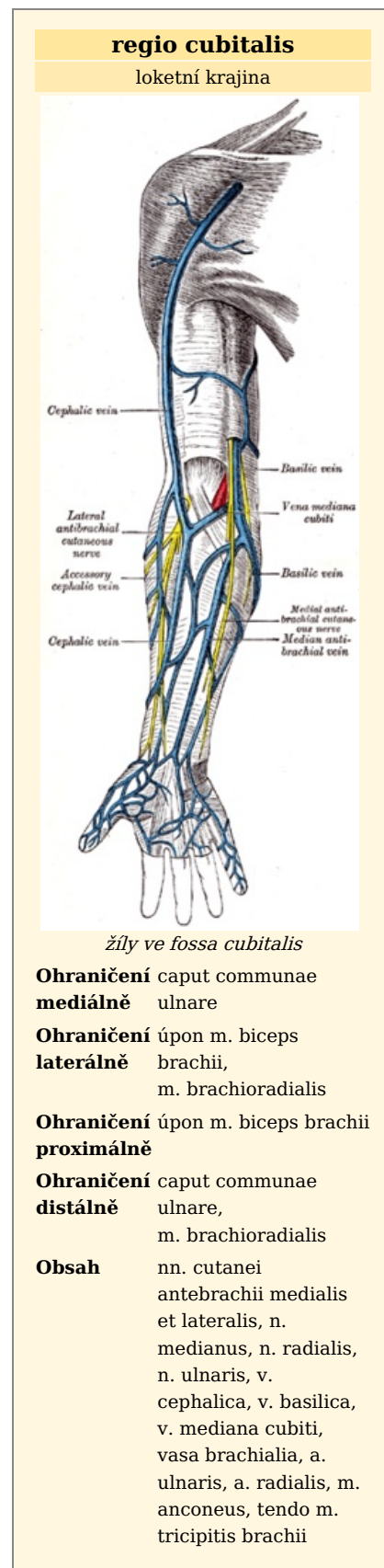
- *Canalis cubitalis*

Externí odkazy

- HOLEK, Martin. *Topografie horní a dolní končetiny : Multimediální podpora výuky klinických a zdravotnických oborů* [online]. Portál 3. lékařské fakulty UK [online], ©2010. Poslední revize 23.11.2011, [cit. 26.11.2011]. ISSN 1804-3143. <<http://portal.lf3.cuni.cz/clanky.php?aid=49>>.

Použitá literatura

- GRIM, Miloš a Rastislav DRUGA, et al. *Základy anatomie, 5. Anatomie krajín těla*. 1. vydání. Praha : Galén, 2008. 119 s. s. 96. ISBN 978-80-7262-179-8.



- GRIM, Miloš a Rastislav DRUGA, et al. *Základy anatomie, 5. Anatomie krajín těla*. 2. vydání. Praha : Galén, 2002. 119 s. ISBN 80-7262-179-3.

Citováno z „https://www.wikiskripta.eu/index.php?title=Regio_cubitalis&oldid=421336“