

Dandy-Walker syndrom

Dandy-Walker syndrom je vzácné **onemocnění**, které postihuje vývoj **mozku**. Projevuje se triádou příznaků

1. kompletní nebo parciální **agenesí vermis mozečku**
2. cystická **dilatace** čtvrté komory mozkové
3. **zvětšení** zadní jámy lebni^[2]

Zvětšení zadní jámy může být spojeno s membranózní atrezií otvorů čtvrté mozkové komory, čímž dochází k patologickému **hromadění** mozkomíšního moku v mozkových komorách. Tyto abnormality mají nejčastěji za následek problémy s pohybem, koordinací ale i s intelektem. Může se taky vyskytnout psychiatrické onemocnění^[3]. Postižení se mohou dožívat až druhého decenia.

Malformace

Většinou se u jedinců s Dandy-Walker syndromem objevují příznaky **abnormálního vývoje mozku** v průběhu prvního roku života. Klinicky se u většiny dětí projevuje hromaděním mozkomíšního moku v mozku - hydrocefalem, který může způsobit makrocefalii. Často je **přítomno mentální postižení**^[4], ačkoli někteří jedinci mají i normální intelekt. Děti mají často **opožděný vývoj**, zejména v oblasti motoriky (plazení, chůze, koordinace pohybů). Může se objevovat ztuhlost svalů a ochrnutí - spastická paraplegie. U starších dětí se objevují příznaky zvýšeného nitrolebního tlaku jako je podrážděnost, zvracení, křeče a trhavé pohyby očima. Méně často jsou přítomny jiné mozkové malformace jako je ageneze corpus callosum spojujícím pravou a levou hemisféru, okcipitální encefalokéla nebo abnormální štěrbin v mozku - schizencephaly a poruchy gyrifikace. Tyto mozkové vady jsou spojeny s více či méně závažnými příznaky a symptomy. U Dandy-Walker syndromu se mohou vyskytovat i **srdeční vady, malformace urogenitálního traktu, končetin a obličeje**. Mírnější formou onemocnění je Dandy-Walker varianta zahrnující hypoplasii vermis mozečku bez ageneze, mírné či žádné zvětšení zadní jámy lebni a čtvrté komory, nebývá hydrocefalus.

Genetika

U jedinců postižených Dandy-Walker syndromem se objevují mutace v určitých genech, ale tyto mutace představují pouze malý počet všech zjištěných případů. Dandy-Walker syndrom je také **spojován s chromozomálními abnormalitami u většiny chromozomů**. Nejčastěji se vyskytuje u lidí s trizomií **18**, ale může se také vyskytovat trizomie **13, 21** nebo **9**. Dandy-Walker syndrom byl také zaznamenán u plodů s **triploidii**, což je fatální stav, při němž mají jedinci navíc kompletní sadu chromozomů v každé buňce. Dandy-Walker syndrom může být také **způsoben mutacemi specifických genů** (FOXC1 obsahuje pokyny pro přípravu proteinu, který reguluje aktivitu dalších genů, ZIC1 a ZIC4 působí jako transkripční aktivátory a podílejí se na organogenezi CNS). Mozkové malformace spojené s Dandy-Walker syndromem se mohou vyskytovat izolovaně, nejsou spojeny s genetickým onemocněním a příčina vzniku bývá často neznámá.

Vliv prostředí

Dandy-Walker syndrom může být způsoben i faktory životního prostředí, které působí na plod před jeho narozením. Například expozice plodu zarděnkami, toxoplasmosou nebo vlivem látek, které způsobují poškození plodu (teratogeny). Častější výskyt plodů s Dandy-Walker syndromem se objevuje i u plodů matek, které trpí diabetem.

Diagnostika a výskyt

Prenatální diagnostika je možná ultrazvukovým vyšetřením a provedením amniocentesy k vyšetření karyotypu plodu. Odhaduje se, že se **Dandy-Walker syndrom vyskytuje u 1:25000 až 1: 30000 novorozenců**. Výskyt případů Dandy-Walker syndromu je málo častý a nemá jasný vzor dědičnosti. Pouze **přímí příbuzní** lidí s Dandy-Walker syndromem mají **zvýšené riziko vzniku onemocnění** ve srovnání s běžnou populací.

Terapie

Terapie spočívá v odstranění obstrukce, hydrocefalus léčíme zavedením shuntu.

Odkazy

Související články

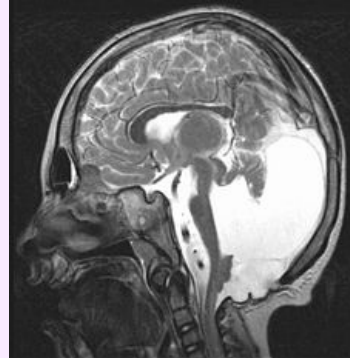
- Malformace CNS
- Vrozené vady nervové soustavy

Externí odkazy

- <http://www.priznaky-projevy.cz/geneticke-nemoci/449-dandy-walker-syndrom-dandy-walkerova-malformace-priznaky-projevy-symptomy>

Použitá literatura

Dandy-Walker syndrom



MRI mozku zobrazující dysplazii pontu a cerebella u dítěte s variantou Dandyova-Walkerova syndromu; T2-vážení

Klinický obraz motorické potíže, hydrocefalus, nystagmus a ataxie

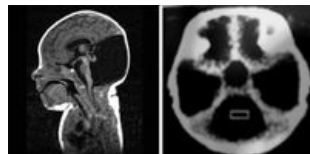
Incidence ve světě 1/ 30 000 narozených^[1]

Klasifikace a odkazy

MKN-10 Q03.1 (<https://old.uzis.cz/cz/mkn/Q00-Q07.html#Q03.1>)

OMIM 220200 (<https://omim.org/entry/220200>)

Medscape 408059 (<https://emedicine.medscape.com/article/408059-overview>)



Ageneze mozečku

- SAMEŠ, M, et al. *Neurochirurgie*. 1. vydání. Praha : Jessenius Maxdorf, 2005. 0 s. ISBN 80-7345-072-0.
- OSENBACH, Richard K. a Arnold H. MENEZES. Diagnosis and Management of the Dandy-Walker Malformation: 30 Years of Experience. *Pediatric Neurosurgery* [online]. 1992, vol. 18, no. 4, s. 179-189, dostupné také z <<https://www.karger.com/Article/Abstract/120660>>. DOI: 10.1159/000120660 (<http://dx.doi.org/10.1159%2F000120660>).

Reference

1. OSENBACH, R K a A H MENEZES. Diagnosis and management of the Dandy-Walker malformation: 30 years of experience. *Pediatr Neurosurg* [online]. 1992, vol. 18, no. 4, s. 179-89, dostupné také z <<https://www.ncbi.nlm.nih.gov/pubmed/1472430>>. ISSN 1016-2291.
2. MARCDANTE, Karen J. *Nelson essentials of pediatrics*. 7. vydání. 2015. 0 s. ISBN 978-1-4557-5980-4.
3. CAN, Serdar Suleyman, Görkem KARAKAŞ UĞURLU a Selcen CAKMAK. Dandy walker variant and bipolar I disorder with graphomania. *Psychiatry Investig* [online]. 2014, vol. 11, no. 3, s. 336-9, dostupné také z <<https://www.ncbi.nlm.nih.gov/pmc/articles/PMC4124195/?tool=pubmed>>. ISSN 1738-3684.
4. PANDURANGI, Swapna, Aditya PANDURANGI a Abhay MATKAR, et al. Psychiatric manifestations associated with mega cisterna magna. *J Neuropsychiatry Clin Neurosci* [online]. 2014, vol. 26, no. 2, s. 169-71, dostupné také z <<https://www.ncbi.nlm.nih.gov/pubmed/24763763>>. ISSN 0895-0172 (print), 1545-7222.

Citováno z „https://www.wikiskripta.eu/index.php?title=Dandy-Walker_syndrom&oldid=425563“