

Arteria subclavia

Průběh

A. subclavia vystupuje vpravo z *truncus brachiocephalicus* a vlevo z *arcus aortae*. Následně v hrudníku postupuje nahoru a potom se stáčí laterálně přes cupula pleurae a 1. žebro skrze fissura scalenorum do axily.

Zásobuje mozek, krční část míchy, krční páteř a svaly okolo ní, celá první dvě mezižebří a přední úseky 3.-11. mezižebří, přední mediastinum, perikard, bránici, štítnou žlázu, hrtan, část svalů a kůže krku, hrudníku a páteře a horní polovinu *musculus rectus abdominis*.

Větvení

Pars intrascalenica

A. vertebralis

Vstupuje do foramen processus transversi obratle C6 a dále těmito otvory postupuje kraniálně až do atlasu.

Mezi axisem a atlasem udělá vertikální oblouček, konvexní laterálně a mezi atlasem a os occipitale horizontální oblouček, konvexní dorzálně, kterým se vloží do sulcus arteriae vertebralis atlasu a po vnitřní straně massa lateralis projde skrze membrana atlantooccipitalis posterior a tvrdou plenou do foramen magnum a na clivus, kde se pravá a levá a. vertebralis spojí do nepárové **a. basilaris**, která se následně rozdělí na pravou a levou **a. cerebri posterior**, do kterých vstupuje pravá a levá a. communicans posterior (z a. carotis interna) – součást *circulus arteriosus cerebri* (Willisi).

Zásobuje hluboké svaly uložené při krční páteři, spinální ganglia, obaly míchy a míchu, tvrdou plenu mozkovou v části zadní jámy lebeční a mozek.

Větvení

- na krku – *rr. spinales, rr. musculares, r. meningeus*;
- v lebce – *a. basilaris, a. cerebri posterior (dextra, sinistra)*, větve pro míchu a mozek.

A. thoracica interna

- vystupuje proti a. vertebralis a sestupuje předním mediastinem za žebními chrupavkami asi 1 cm od sternu;
- průchodem přes trigonum sternocostale bránice pokračuje jako a. epigastrica superior do pochvy m. rectus abdominis a anastomózuje s větvěmi a. epigastrica inferior.

Zásobuje přední úseky všech mezižebních prostorů a sternum, thymus, bronchy, perikard, část bránice a m. rectus abdominis, přilehlou kožní oblast a u ženy mléčnou žlázu.

Větvení

- *a. pericardiacophrenica* – spolu s n. phrenicus postupuje po boční stěně perikardu až na bránici;
- *rr. mediastinales* – *rr. thymicae, rr. sternales, rr. bronchiales*;
- *rr. intercostales anteriores* – *rr. perforantes* – přes svaly do kůže a dále se větví ke svalům, kůži a u ženy k mléčné žláze;
- *a. musculophrenica* – konečná větev – vydává *rr. intercostales anteriores* pro 5 dolních mezižebních prostorů;
- *a. epigastrica superior* – konečná větev – sestupuje po zadní straně m. rectus abdominis v jeho pochvě a zásobuje jeho kraniální části.

Truncus thyrocervicalis

Zásobuje štítnou žlázu a hrtan, část mediastina, hluboké svaly krku, svaly a kůži v regio colli lateralis a svaly dorzální strany lopatky.

Vystupuje při předním okraji *musculus scalenus anterior* kraniálně a dělí se na:

- *a. thyroidea inferior* – nejprve stoupá po obratle C6, potom prudko zahne mediokaudálně, kříží nervově-cévní svazek krku a jde k dolnímu pólu štítné žlázy a dělí se na:
 1. *a. laryngea inferior* – pro hrtan, anastomózuje s *a. laryngea superior* z *a. thyroidea superior*;
 2. *rr. glandulares*;
 3. větve pro hltan, jícen (oesophagus), tracheu a thymus.
- *a. cervicalis ascendens* – podél n. phrenicus postupuje kraniálně po *musculus scalenus anterior*, často je větví z *a. thyroidea inferior*;
- *a. cervicalis superficialis* – trigonum colli laterale se dále větví ke svalům a kůži, často je větví *a. transversa colli* a poté se nazývá *r. superficialis arteriae transversae colli*;
- *a. suprascapularis* – anastomózuje s *a. circumflexa scapulae*.

arteria subclavia
podklíčková tepna

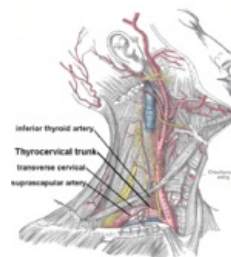
Odstupy a. subclavia dextra a sinistra

TA A12.2.08.001 (<http://www.unifr.ch/ifaa/Public/EntryPage/TA98%20Tree/Entity%20TA98%20EN/12.2.08.01%20Entity%20TA98%20EN.htm>)

Odstupuje z vpravo *truncus brachiocephalicus*, vlevo *arcus aortae*

Větve **pars intrascalenica:** *a. vertebralis, a. thoracica int., truncus thyrocervicalis (a. thyroidea inf., a. cervicalis ascendens, a. cervicalis spf., a. suprascapularis);* **pars interscalenica:** *truncus costocervicalis (a. cervicalis prof., a. intercostalis suprema);* **pars extrascalenica:** *a. transversa colli*

Pokračuje jako *a. axillaris*



A. subclavia a některé její větve

Pars interscalenica

Truncus costocervicalis

Odstupuje za m. scalenus anterior dorzálně a dělí se na vzestupnou *cervicalis profunda* a sestupnou *intercostalis suprema*.

Zásobuje zadní část 1. a 2. mezižebří, hluboké šíjové svaly a podílí se na zásobování míšního kanálu a míšních obalů.

Pars extrascalenica

A. transversa colli

- někdy vystupuje z truncus thyrocervicalis.

Zásobuje šíjové svaly, svaly pletence horní končetiny a musculus trapezius.

Větvě

- *r. superficialis*
- *r. profundus*

Odkazy

Související články

- Aorta

Použitá literatura

- ČIHÁK, Radomír a Miloš GRIM. *Anatomie*. 2., upr. a doplněné vydání. Praha : Grada Publishing, 2004. 673 s. sv. 3. ISBN 80-247-1132-X.

Citováno z „https://www.wikiskripta.eu/index.php?title=Arteria_subclavia&oldid=443618“