

# Endokard

**Endokard** (vnitřní vrstva; *tunica intima*) vystýlá srdeční dutinu, je v kontaktu s protékající krví, plynule přechází v tunicu intimu cév, tvoří **srdeční chlopně**. Skládá se ze 4 vrstev:

1. **endotel** (endotelové buňky);
2. **subendotel** (kolagenní vazivo);
3. **elasticko-muskulární vrstva** (kolagenní a elastické vazivo, hladké svalové buňky; tato vrstva je silná především v srdečních síních);
4. **subendokard** (řidké vazivo, nacházející se zde struktury převodního systému srdečního).

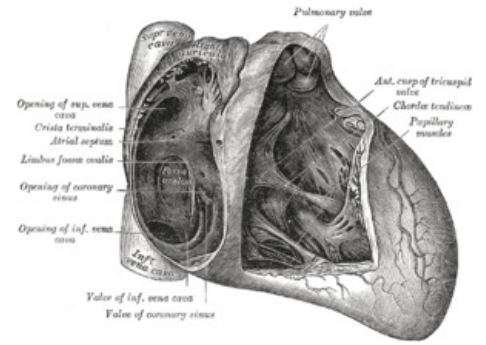
## Odkazy

### Související články

- Srdce
- Srdce/histologie
- Převodní systém srdeční

### Použitá literatura

- KONRÁDOVÁ, Václava, et al. *Funkční histologie*. 2. vydání. H & H, 2000. 291 s. ISBN 978-80-86022-80-2.
- JUNQUEIRA, Carlos L, et al. *Základy histologie*. 1. vydání. H & H, 2002. 502 s. ISBN 80-85787-37-7.
- STINGL, Josef, et al. *Oběhový systém : Histologie* [online]. Oddělení histologie a embryologie 3. lékařské fakulty v Praze, ©2005. [cit. 2010-09-20]. <<http://histologie.lf3.cuni.cz/histologie/materialy/doc/obeh-ho.pdf>>.
- KACHLÍK, David a Štěpán JELÍNEK. *Srdce : Morfologický seminář* [online]. ©2004. [cit. 2010-09-20]. <<https://www.lf3.cuni.cz/histologie/materialy/ppt/srdce.ppt>>.



Endokard

Citováno z „<https://www.wikiskripta.eu/index.php?title=Endokard&oldid=408380>“