

# Tuková tkáň

Verze k tisku již není podporovaná a může obsahovat chyby s vykreslováním. Aktualizujte si prosím záložky ve svém prohlížeči a použijte prosím zabudovanou funkci prohlížeče pro tisknutí.

Tuková tkáň patří mezi tkáně vazivové, charakteristické pro ni je **strádání tuku** aktivně vytvořeného ze sacharidů a mastných kyselin v buňkách, tzv. adipocyty. Proces ukládání i odbourávání tuku je řízen hormonálně i nervovými podněty. Tkáň slouží jako tepelná izolace a zásobárna energie. Je obklopena retikulárním vazivem a krevními vlásečnicemi.

## Bílá tuková tkáň

Je tvořena *univakuolárními adipocyty*. V univakuolárním adipocytu se nachází velká tuková vakuola utlačující jádro na periferii buňky. Slouží jako **zásobárna energie**, mechanická a tepelná izolace. Nachází se hlavně v podkoží. Bílou tukovou tkáň můžeme nalézt v okolí ledvin, kde vytváří ledvinová pouzdra. Dále je v omentu či na dlani a chodidlech, kde tvoří pružné vložky. Při zátěži se mohou buňky deformovat jen do míry, kterou jim umožní retikulární vazivo, po uvolnění se jim opět vrátí původní tvar.

## Hnědá tuková tkáň

 *Podrobnější informace naleznete na stránce [Hnědý tuk](#).*

Červenohnědá tkáň - barva způsobená vysokým počtem mitochondrií. Je tvořena *multivakuolárními adipocyty*, což jsou adipocyty s více drobnými vakuolami. Jádro se nachází v centru buňky. Tato tkáň je **bohatě inervována** sympatikem. Reaguje pohotověji na hormonální podněty než na změnu výživy (opačně než bílá). Nachází se mezi lopatkami u novorozenců a podél velkých cév. Slouží k **ohřívání organismu**, pokud to není z fyziologických důvodů možné.

## Histologie

Důležitými vlastnostmi adipocytů jsou produkce leptinu a přítomnost enzymu aromatázy.

Vedle tukové tkáně, kde neutrální tuky představují energetickou zásobu, je vyšší obsah tuků také v jiných buňkách:

- Itovy buňky jater - depozita vitamínu A;
- pneumocyty II. typu, které tvoří surfaktanty;
- buňky exokrinních žláz vylučujících lipidy - mazové žlázy, laktující mléčná žláza;
- buňky endokrinních žláz syntetizujících steroidy - kůra nadledvin a gonády;
- enterocyty i hepatocyty, které syntetizují lipoproteiny - enterocyty tvoří chylomikra (Apo-B-48), hepatocyty tvoří VLDL (Apo-B-100).

Fyziologicky se tuk v buňce vyskytuje ve dvou formách:

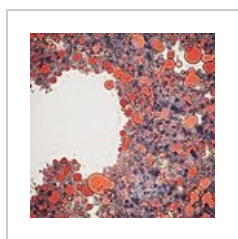
1. **strukturální** - fosfolipidy membrán;
2. **zásobní** - neutrální tuky sloužící jako zásoby energie.

**Extracelulárně** se tuk může dostat při traumatu tukové tkáně. V takovém případě představuje cizí těleso, které dává vzniknout lipogranulomu nebo se mohou uvolnit mastné kyseliny při nekróze tukové tkáně účinkem pankreatických lipáz.

## Průkaz lipidů

V parafinových řezech se při zalévání a odvodňování tuky vymyjí. Vzniknou tak opticky prázdná místa. Průkaz se provádí pomocí barviv rozpustných v tucích:

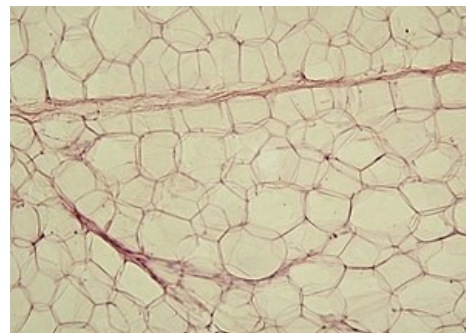- neutrální tuky (TAG, cholesterol a jeho estery) - Sudan III, IV (červeně), sudanová čern, olejová červeň;
- fosfolipidy - dichroman draselný, nilská modř, OsO<sub>4</sub> (pro elektronovou mikroskopii);
- glykolipidy - PAS reakce;
- myelin - luxolová modř.



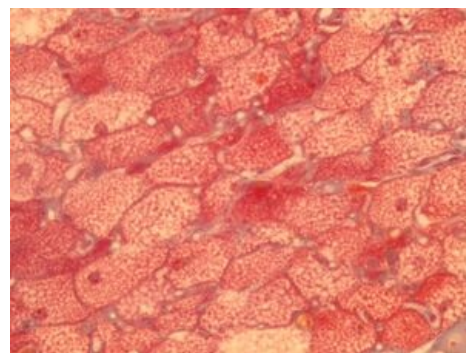
Olejová červeň v játrech



Luxolová modř, průkaz myelinu



Bílá tuková tkáň



Hnědá tuková tkáň

# Odkazy

## Související články

- Hnědý tuk (preparát)
- Bílý tuk (preparát)
- Hnědý tuk
- Vazivo
- Termoregulace

## Zdroj

- LÜLLMANN-RAUCH, Renate. *Histologie*. 3. vydání. Grada Publishing a.s., 2012. 556 s. ISBN 9788024737294.
- ČIHÁK, Radomír a Miloš (PROF.MUDR). *Anatomie 1*. 2. vydání. Grada Publishing, spol. s.r.o., 2001. 497 s. ISBN 9788071699705.
- PASTOR, Jan. *Langenbeck's medical web page* [online]. [cit. 28.09.2010]. <<https://langenbeck.webs.com/>>.

Citováno z „[https://www.wikiskripta.eu/index.php?title=Tuková\\_tkáň&oldid=451381](https://www.wikiskripta.eu/index.php?title=Tuková_tkáň&oldid=451381)“