

Vývoj choriových klků

Choriové klky vyvíjejí se z choriové ploténky, jsou to **prstovité výběžky** placenty a umožňují **maximální výměnu látek mezi matkou a plodem**. Odběr choriových klků se používá v prenatální diagnostice. Dále jsou choriové klky z amnionu zdrojem embryonálních kmenových buněk.

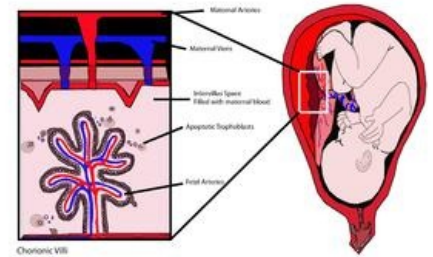
Vývoj klků

- **Primární klky** jsou vytvářené trofoblastem 13.–15. den vývoje zárodku. Jsou tvořené **cytotrofoblastem a na povrchu pokryté vrstvou syncytiotrofoblastu**. Do nich vnikají buňky mesodermu.
- **Sekundární klky** vznikají 16.–21. den tak, že primární klky rostou směrem k *decidua basalis*. Obsahují navíc mesoderm, ten je pokrytý jednou vrstvou buněk cytotrofoblastu a syncytiem.
- **Terciální (placentové) klky** vznikají 17.–22. den ze sekundárních, když se z buněk extraembryonálního mesodermu (který při vzniku primárních klků do nich vnikal) diferencují krevní buňky a **vytvářejí krevní cévy**, které tvoří kapilární síť klků. Tyto kapiláry **se spojí s cévami v choriové ploténce** a přes zárodečný stvol s intraembryonálním oběhem.

Tímto je vytvořen základ pro výměnu látek mezi krví matky a embrya – klky jsou schopné **zásobovat embryo živinami a kyslíkem**, přičemž živiny se k embryu dostávají tak, že mateřská krev omývá povrch klků.

Nastává zvětšování choriové dutiny, 19–20. den je embryo spojeno s choriem zárodečným stvolem (základ pro vývoj pupečníku, který spojuje embryo s placentou).

Až do konce 2. měsíce těhotenství pokrývají choriové klky **celý chorion** a jsou velikostně téměř uniformní, poté se vyvíjí nestejně – vytvářejí **chorion frondosum** (klkaté chorion) dále viz Plodové obaly a placenta.



Choriový klk

Histologická stavba klků

Choriové klky jsou vyplněné rosolovitým vazivem, v němž se nachází **Hofbauerovy buňky** (obdobu makrofágů) a fibroblasty. Na začátku vývoje placenty jsou klky pokryty Langhansovými buňkami (<http://lekarske.slovníky.cz/pojem/langhansovy-bunky>), které tvoří vrstvu cytotrofoblastu.

Odkazy

Související články

- Plodové obaly a placenta
- Placenta
- Hemoplacentární bariera

Externí odkazy

- Choriové klky (na serveru <http://histologie.lf3.cuni.cz>) (http://histologie.lf3.cuni.cz/histologie/doc/Skripta_27.pdf)

Zdroje

- SADLER, Thomas. *Langmanova lékařská embryologie*. 10. vydání vydání. 2011. ISBN 978-80-247-2640-3.
- VAJNER, Luděk, Jiří UHLÍK a Tomáš NOVOTNÝ. *Lékařská histologie II : Mikroskopická anatomie*. 1. vydání. Praha : Nakladatelství Karolinum, 2012. ISBN 978-80-246-2165-4.

Citováno z „https://www.wikiskripta.eu/index.php?title=Vývoj_choriových_klků&oldid=442136“