

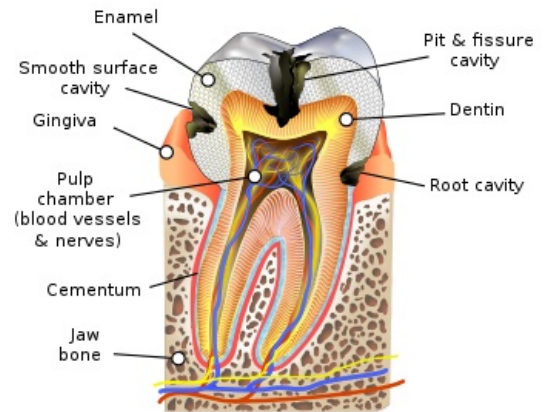
Tvrdé zubní tkáně

Cementum

Cementum, *substantia ossea*, je tvrdá pojivová tkáň pokrývající povrch kořene zubu, která svou stavbou připomíná kost vláknitého typu. Skládá se z buněk, cementocytů a základní substance, která obsahuje 50% minerálních látek. Organická hmota je tvořena převážně kolagenními vlákny (kolagen typu I a III) a malým množstvím interfibrilární hmoty.

V krčkové části zubu se nachází cemento-sklovinná hranice. Ve 30% případů se cement přikládá těsně ke sklovině, v 60% sklovinu lehce překrývá a asi v 10% je mezi sklovinou a cementem štěrbinu, kde se nachází obnažený dentin. Vrstva cementu se od krčku směrem ke kořeni zesiluje.

Cement má velmi důležitou vlastnost, kterou je schopnost reagovat na zátěž. Stejně jako kostní tkáň dokáže cement resorbci či dotvořením tkáně zajistit lepší mechanickou odolnost, narozdíl od kostní tkáně ale není schopen remodelace. Další rozdílností cementu od kosti je to, že cementum je tkáň avaskulární, výživa probíhá skrze periodontium, a neinervovaná tkáň.



Schématické zobrazení cementu (modrá barva).

Na základě přítomnosti buněk rozlišujeme **dva typy cementu**:

Acelulární

Primární, acelulární cement tvoří tenkou vrstvičku mineralizované matrix cementu. Nachází se v horních 2/3 krčku, během vývoje došlo k tomu, že cementoblasty "unikly" před extracelulární matrix směrem k apexu, tudíž je primární cement bez cementocytů. Jsou do něj zalita tzv. Sharpeyova vlákna. Jeho tloušťka se pohybuje okolo 50 μm .

Celulární

Celulární, také sekundární, cement je tvořen lamelami s cementocyty uloženými v lakunách. Cementocyty jsou hvězdicovité buňky s malými krátkými výběžky. Některé výběžky mohou komunikovat s Tomesovými vlákny odontoblastů. Šířka cementu v krčkové oblasti je okolo 500 μm .

Ukládání cementu na povrch zubu je proces probíhající celý život, ke kterému dochází hlavně v místech s nadměrným zatížením nebo v oblastech traumatu. V průběhu se tedy vytvářejí inkrementální linie, které svědčí o postupném doplňování cementu.

Do cementu vstupují svazky kolagenních vláken zvaných Sharpeyova vlákna.

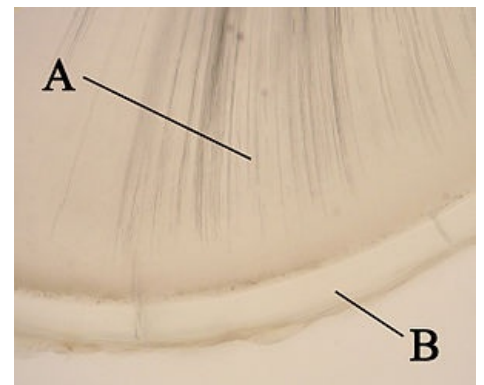
Sharpeyova vlákna

Sharpeyova vlákna jsou snopce kolagenních vláken procházejících periodontální štěrbinou.

- **Gingivální** – upínají se do volné gingivy. Tvoří tzv. **cirkulární vaz**, který rozrušujeme před extrakcí zubu.
- **Transseptální** – spojují sousední zuby v řadě. Při úbytku alveolárního výběžku přibývá těchto vláken.
- **Hřebenová** – vycházejí z hřebene alveolu do krčkové oblasti cementu. Působí proti silám na **tah**.
- **Horizontální** – podporují předchozí vlákna.
- **Šikmá** – zachycují hlavní část okluzního zatížení zubu. Působí proti silám na **tlak**.
- **Apikální** – vedou od apexu zubu ke dnu zubního lůžka.

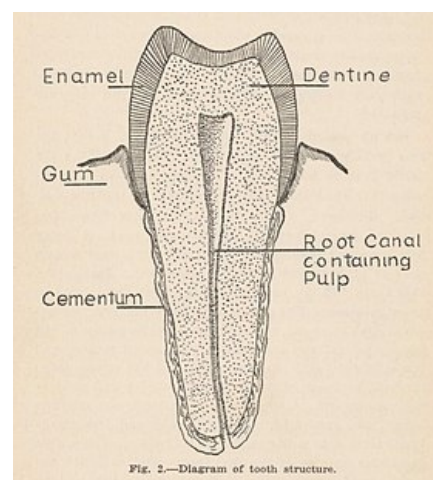
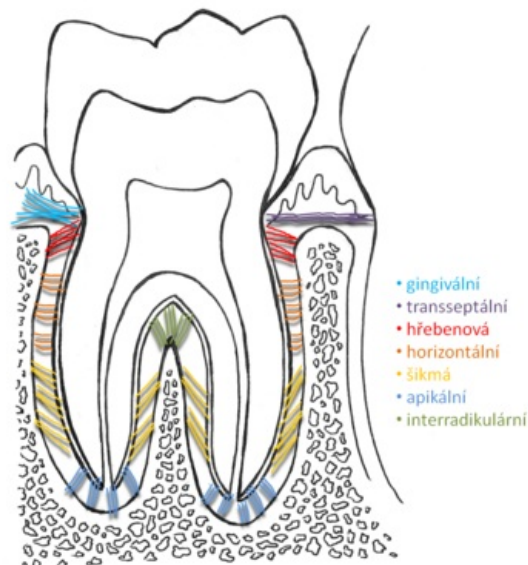
Tomuto uspořádání se říká **funkční uspořádání**.

Dentinum



A – dentin; B – cement (acelulární).

PERIODONTÁLNÍ LIGAMENTA



Obecná stavba zubu.

Článek byl označen za rozpracovaný,

od jeho poslední editace však již uplynulo více než 30 dní

Chcete-li jej upravit, pokuste se nejprve vyhledat autora v historii (https://www.wikiskripta.eu/index.php?title=Tvr%C3%A9_zubn%C3%AD_tk%C3%A1n%C4%9B&action=history) a kontaktovat jej. Podívejte se také do diskuse (https://www.wikiskripta.eu/w/Diskuse:Tvr%C3%A9_zubn%C3%AD_tk%C3%A1n%C4%9B).

Pokud vše nasvědčuje tomu, že původní autor nebude v editacích v nejbližší době pokračovat, odstraňte šablonu `{{Pracuje se}}` a stránku .

Stránka byla naposledy aktualizována v sobotu 29. listopadu 2014 v 20:07.



Dentin je mineralizovaná pojivová tkáň podobná kosti. Je podkladem celého zubu - tj. korunky, krčku a kořene. Původem z mezenchymu. Není vaskularizovaná a neobsahuje žádné buňky s výjimkou odontoblastů, které jsou umístěny na rozhraní dentinu a pulpy. Vlivem vyššího stupně mineralizace je však o něco tvrdší. Základní hmotu tvoří kolagenní fibrily I. typu, glykosaminoglykany a kalciové soli jako hydroxyapatit. Základním morfologickým znakem dentinu jsou **paralelně uspořádané dentinové tubuly** přes celou tloušťku dentinu.

Složení

Dentin se skládá z buněčné složky a extracelulární matrix.

Buněčná složka

Buňky dentinu jsou tzv. **odontoblasty**. Odontoblasty jsou specializované buňky neschopné se dělit ani obnovovat. Produkují predentin = nemineralizovaná matrix: kolagenní fibrily (->fibry v dentinu) + amorfni hmota. Predentin postupně mineralizuje produkovaným hydroxyapatitem. V oblasti okluze či incize mají jsou odontoblasty vysoké a apikálním směrem se oplošťují. Odontoblasty sestávají s *těla* a *výběžku*. Tělo odontoblastu je bohatě vybaveno endoplasmatickým retikulem, Golgiho aparátem, ribosomy a mitochondriemi. Nadbytečné množství těchto organel obsahuje z důvodu tvorby ECM dentinu.

Směrem do dentinu vybíhá z odontoblastu jeden dlouhý, štíhlý, větvený **odontoblastický výběžek/Tomesova vlákno/apikální výběžek**. Tomesova vlákna probíhají dentinem k dentino-sklovinné/dentino-cementové hranici v tzv. **dentinových tubulech** společně s **tubulární tekutinou**. Výběžky i tekutina zajišťují vnímání bolesti v dentinu a látkovou výměnu.

Tomesovo vlákno

Tomesovo vlákno je dlouhý výběžek z apikálního pólu odontoblastu. Obsahuje mikrotubuly, mikrofilamenta, mitochondrie, mikrovezikuly a naopak zde chybí ribozomy a endoplazmatické retikulum. Na přechodu mezi sklovinou a dentinem se větví do několika konečných větví, které mohou zasahovat až do skloviny. Tato vlákna probíhají v kanálcích - *canaliculi dentis*.

Extracelulární matrix

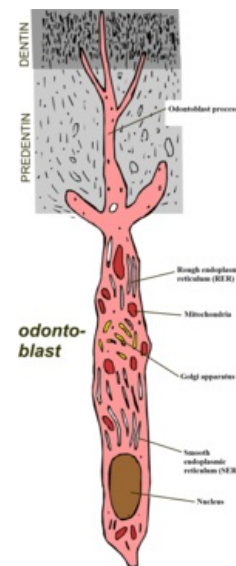Extracelulární matrix obsahuje složku vláknitou (fibrální) a amorfni. **Vláknitá složka** je zastoupena v podobě kolagenu I. **Amorfni složka** tvoří organické a anorganické sloučeniny. Anorganické sloučeniny jsou zastoupeny zejména hydroxyapatitem a dalšími minerály, které jsou přítomny ve sklovině, ale v menší míře. Krystaly hydroxapatitu dosahují nižších rozměrů než v případě skloviny, konkrétně délky 20nm a šířky 3,5nm(??). Krystaly nejsou orientované a mohou být naskládány s různou hustotou podle typu dentinu.

Dále jsou anorganické složky zasoupeny vodou.


Vláknitá složka	Hydroxyapatit a další minerály	Voda
30%	45%	25%

Struktura

Dentin je kalcifikovaná fibrální pojivová tkáň. Je prostoupen tzv. dentinovými tubuly. Průřez tubulů je kruhovitý. Jejich průběh je v korunkové části esovitý a v kořenové části přímý. (což je jako v případě skloviny výhodné z důvodu přenosu tlaku)?? Šířka tubulů na pulpální straně dosahuje 4-5 μm a zabírá až 80% pulpální plochy. V oblasti dentino-sklovinné hranice mají tubuly dosahující šířky cca 1μm. V důsledku rozbíhavého průběhu tubulů a menšího průřezu v oblasti dentinosklovinné hranice zabírají tubuly výrazně menší část plochy na dentinosklovinné hranici než na pulpální straně. Tubuly jsou vyplněny výběžky odontoblastů - *Tommesovými vlákny*. Výběžky jsou obklopeny intratubulární tekutinou, jejíž pohyb dle Bronstremovy teorie(??) zapříčiňuje vznik bolesti. Výběžky ve svém průběhu anastomozují se sousedními výběžky. Stěnu tubulu od výběžku odontoblastu a intratubulární tekutiny odděluje tzv. *membrana limitans*. Mezi membrana limitans a stěnou tubulu může probíhat nervové vlákno. Nervová vlákna vstupují pouze do 20% dentinových tubulů. Dentinovým tubulem nikdy neprochází céva. Dentinové tubuly obklopuje *peritubulární dentin*. Tento typ dentinu je homogenní a ze všech typů nejvíce mineralizovaný. Mezi tubuly se nachází *intertubulární dentin*. Je méně mineralizovaný a asi z 50% je tvořen kolagenními vlákny. *Intratubulární dentin* (sklerotický dentin) je mineralizovaný obsah dentinového tubulu jako následek patologického procesu. Vzniká působením vnější noxy - chronickým zubním kazem (v případě akutního není dotatek času k jeho vzniku)??, abrazí, nešetrnou preparací. V důsledku vnější noxy tak dochází k degeneraci odontoblastů a ukládání vápenatých sloučenin. Tento dentin je v důsledku sklerotizace více transparentní.



Schématický náčrt odontoblastu.



Snímek z SEM. DT - dentinové tubuly; PTD - peritubulární dentin; ITD - intertubulární dentin.

Vrstvy (typy) dentinu

Pre-dentin

Pre-dentin je nově vzniklý a ještě nemineralizovaný dentin. Obsahuje fosfátové a vápenaté granule, které postupně dávají vzniknout krystalizačním centrem. Skládá se z kolagenních vláken a nekalifikované ECM. dosahuje šířky 5-20μm.

Cirkumpulpální dentin

Cirkumpulpální dentin se jinak nazývá *von Ebnerův*. Kolagenní vlákna probíhají šikmo až kolmo na průběh tubulů. Mineralizace má *globulární charakter*. V této části dentinu se dentinové tubuly nevětví.

Interglobulární dentin

Jedná se o úzkou linii méně mineralizovaného dentinu na rozhraní cirkumpulpálního a plášťového dentinu. V průběhu vývoje zde neproběhla mineralizace globulárních zon.

Plášťový dentin

Kolagenní vlákna obsažena v této vrstvě dentinu se nazývají *Korffova vlákna*. Probíhají esovitě a téměř paralelně s dentinovými tubuly. Tato vrstva dentinu se vyznačuje proměnlivou mineralizací, protože k mineralizaci tu dochází diskontinuálně – odnotoblasty vytváří vezikuly, které váží vápník a fosfor. Z toho důvodu můžeme na plášťovém dentinu pozorovat následující linie:

- Ebnerovy linie – hypomineralizované úseky probíhající kolmo na průběh dentinových tubulů. Vznikají fyziologicky.
- Owenovy linie – hypomineralizované úseky většího rozsahu, vznikající patologicky v důsledku dětských nemocí.
- Neonatální linie – hypomineralizovaná linie(??) oddělující dočasný zub prenatalně a postnatalně vznikající dentin.

Plášťový dentin dosahuje šíře 80-100 µm.

Typy dentinu

Primární

Tvoří se do dokončení vývoje zevního tvaru zubu - fyziologický proces.

Sekundární

Tvoří se po skončení vývoje zubu po celý život - fyziologický proces. Během života vede ke zmenšení dřeňové dutiny.

Terciární

Tvoří se v důsledku působení vnější noxy - patologický proces.

Typy dentinu

Dentinové kanálky nesměřují k dentinosklovinné hranici přímo, ale esovitě, a to tak, že první konvexita míří vždy směrem k apexu kořene. Kolagenní vlákna vytvářejí síť kolem těchto dentinových tubulů.

- **Peritubulární dentin** je více mineralizovaný než **dentin intertubulární**. Rozhraní mezi nimi tvoří **Neumanova pochva**, která vypadá na barevných histologických preparátech jako membrána.
- **Cirkumpulární dentin** se jinak nazývá *von Ebnerův*. Tvoří ho jemná **kolagenní vlákna**, která kříží dentinové tubuly v pravém úhlu. V této části dentinu se dentinové tubuly nevětví.
- **Plášťový dentin** se jinak nazývá *von Korffův*. Tvoří ho hrubá kolagenní vlákna, která jsou uspořádána radiálně. V této části dentinu se dentinové tubuly větví.

Enamelum

Obecné vlastnosti

Sklovina je ektodermálního původu. Je produkována vnitřními ameloblasty sklovinného orgánu. Jedná se o nejtvrďší tkáň v lidském těle, což je také způsobeno tím, že je to **nejvíce mineralizovaná tkáň** v těle. Hlavním minerálem je fluorohydroxyapatit. Sklovina má namodralou až lehce nažloutlou barvu.

Složení

Sklovina patří k pojivovým tkáním. Skládá se tedy z buněk a mezibuněčné hmoty.

Buňky skloviny

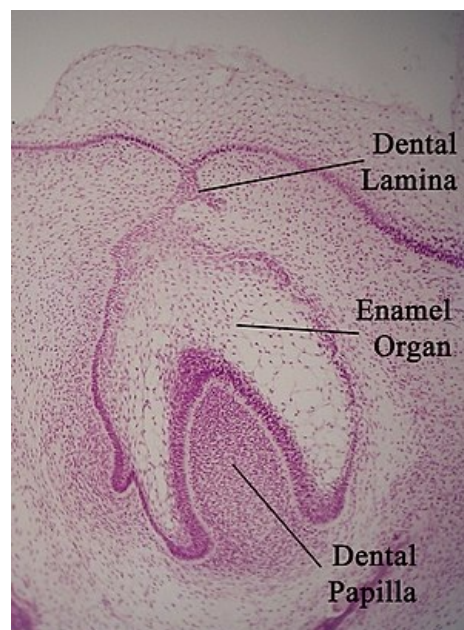
Buněčná složka je zastoupena pouze v období vývoje skloviny v podobě zevních a vnitřních ameloblastů sklovinného orgánu, které v okamžiku dokončení vývoje zevního tvaru skloviny zanikají a dávají vzniknout *cuticule dentis* (Nasmythova membrána).

Mezibuněčná hmota

Mezibuněčná hmota obsahuje složku vláknitou a amorfní.

Vláknitá složka

Vláknitá složka v případě tomto případě chybí.



Vývoj zubu

Amorfní složka

Amorfní složka je zastoupena **anorganickými sloučeninami**: vodou, hydroxyapatitem, dalšími minerály a **organickou složkou** (glykosaminoglykany, proteoglykany, glykoproteiny).

Voda	Hydroxapatit a další minerály	Organické složky
11 %	87 %	2 %

Voda je ve sklovině přítomna jako volná (vázaná na organickou hmotu) či vázaná na krystaly. Sklovina dokáže ve vlhkém prostředí vodu přijímat společně s ionty. V suchém prostředí naopak vodu uvolňuje. Zuby, které nejsou dostatečně vystavené prostředí dutiny ústní (xerostomie, spánek s otevřenými ústy), mají křídovou barvu. Z toho důvodu je také nutné vybírat barvu protetické či konzervační sanace na suchém zubu.

Organické složky jsou zastoupeny ze 40 % lipidy a z 58 % proteiny. Sklovinná prizmata jsou obalena vrstvou heterogenních afibrálních proteinů, ke kterým patří enamelin a amelogenin. K dalším sklovinným proteinům patří tuftelin. Sklovina také obsahuje glykosaminoglykany *keratansulfát* a *chondroitinsulfát*.

Anorganický materiál je tvořen zejména hydroxyapatitem či jinými druhy fosforečnanu vápenatého. V menší míře je také tvořena uhličitánem vápenatým (CaCO_3), fluoridem vápenatým (CaF_2), uhličitánem hořečnatým (MgCO_3) a dalšími minerály.

Hydroxyapatit

Hydroxyapatit můžeme vyjádřit obecným vzorcem $\text{M}_{10}(\text{XO}_4)_6(\text{Y})_2$. V případě hydroxyapatitu je písmeno M zastoupeno ionty Ca^{2+} a XO_4 , anionty PO_4^{3-} . Jednotlivé ionty tvořící hydroxyapatit mohou být zaměněny za jiné ionty, což se projeví na vlastnostech takto substituované sloučeniny. To můžeme vyjádřit následujícím zápisem: $\text{Ca}_{10-x}\text{Na}_x(\text{PO}_4)_{6-y}(\text{PO}_4)_z(\text{OH})_{2-u}(\text{F})_u$. Následující tabulka znázorňuje zastoupení nejčastějších substituentů.

M	XO4	Y
Ca^{2+}	PO_4^-	OH^-
Na^+	CO_3^{2-}	F^-
K^+	HPO_4^-	Cl^-
Sr^{2+}		
Br^{2+}		

V případě substituce za Na^+ a OH^- se jedná o stechiometrické substituce, zatímco v případě PO_4^{3-} se jedná o nestechiometrický typ substituce. Nejčastější substituovanou formou je karbonátový hydroxyapatit $\text{Ca}_{10}(\text{PO}_4)_6(\text{CO}_3)_2(\text{OH})_2$. Přítomnost CO_3^{2-} narušuje pravidelné uspořádání v krystalu a tím zvyšuje jeho rozpustnost. Další obvyklou formou je fluoroapatit $\text{Ca}_{10}(\text{PO}_4)_6(\text{F})_2$. Přítomnost fluoridového aniontu významně snižuje rozpustnost skloviny. Sklovina s tímto obsahem se běžně rozpouští při pH 4,5 (oproti obvyklému pH 5,5 v případě hydroxyapatitu). Následující tabulka uvádí zastoupení dalších obvyklých forem fosforečnanu vápenatého ve sklovině.

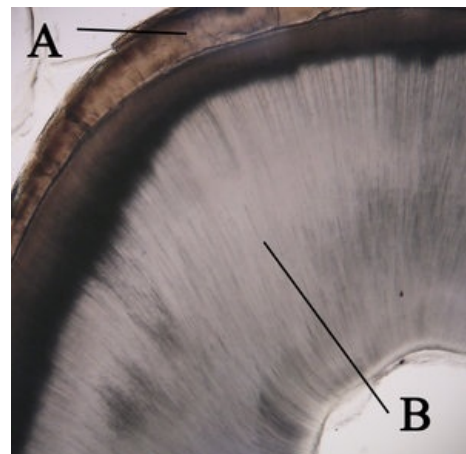
Forma fosforečnanu vápenatého	Vzorec
β - Trikalciumfosfát (TCP)	$\text{Ca}_3(\text{PO}_4)_2$
Brushit	$\text{CaHPO}_4 \cdot 2\text{H}_2\text{O}$
Oktakalciumfosfát (OCP)	$\text{Ca}_8(\text{HPO}_4)_2(\text{PO}_4)_4$
Amorfní fosforečnan vápenatý	$\text{Ca}_x(\text{PO}_4)_y \cdot n\text{H}_2\text{O}$

Struktura

Základem sklovinné struktury jsou sklovinné krystaly. V gingivální třetině zubu a v na povrchu dočasných zubů se vyskytuje tzv. prizmatická sklovina.

Sklovinné prizma

Krystaly jsou dlouhé 160 nm a široké 40–70 nm podle stupně vývoje a lokalizace. Každý krystal je obalen obalem z proteinů a lipidů. Zhruba 100 krystalů se spojuje do sklovinného hranolu (tzv. sklovinné prizma). V jádru prizmatu jsou jednotlivé krystaly paralelně orientované s dlouhou osou prizmatu. (Ta jsou polygonální, arkádovitá a oválná.) Vedou od dentinosklovinné hranice kolmo k povrchu. Každé prizma je obklopeno tenkou membránou (*membrana prismatis*) o tloušťce 0,1–0,2 μm . Prizmata jsou zapuštěna v tzv. interprizmatickou substanci. Intraprizmatická substance je méně mineralizovaná a krystaly hydroxyapatitu jsou orientovány kolmo k dlouhým osám prizmat. Prizmata se spojují do větších svazků, které mohou mít tvar válce, klíčové dirky nebo podkovy.



Řez zubem: A - Enamelum, B - dentin

Prizmata probíhají vždy kolmo na dentino-sklovinnou hranici. V oblasti hrbolků tudíž probíhají téměř vertikálně a v oblasti krčku naopak horizontálně až mírně apikálně. Současně mají prizmata esovitý tvar. Tento tvar je výhodný z důvodu axiálního zatížení zubu, jelikož esovitý průběh současně umožňuje efektivní přenos síly na dentin bez poškozování struktury skloviny. Pokud provedeme podélný výbrus zubu, nikdy nezastihneme prizmata v celém jejich průběhu (jelikož mají esovitý průběh). Na vybroušeném zubu se v důsledku tohoto průběhu při pozorování polarizačním mikroskopem objevují **tzv. Hunter-Shregerovy proužky**. Jsou složeny z příčných diazon a podélných parazon, které svírají úhel 40 %. Tento úhel je efektivní pro axiální přenos zatížení zubu.

K dalším optickým jevům patří tzv. **Retziusovy proužky**. Tyto proužky jsou naproti tomu koncentricky uspořádané, protože znázorňují nerovnoměrně probíhající postupnou mineralizaci skloviny.

Aprizmatická sklovina

Tento typ skloviny se vyznačuje strukturou s absencí prizmat. Má stejné chemické složení jako zbytek skloviny, ale je méně mineralizovaný a obsahuje neuspořádané krystaly. Aprizmatická sklovina se vyskytuje na povrchu dočasných zubů a v gingivální třetině zubů. Vzniká jako poslední produkt ameloblastů, které se následně zúčastní na vzniku **Nasmythovy membrány**. Nasmythova membrána je cca 3 μm silná membrána, která kryje povrch zubu před jeho prořezáním do dutiny ústní a krátce po prořezání. V důsledku atrice během života zmizí z povrchu téměř celého zubu a zůstává pouze v gingivální třetině zubu.

Odkazy

Související články

- Cementum
- Dentinum
- Enamelum
- Zuby

Použitá literatura

- KLIKA, Eduard, et al. *Histologie pro stomatology: učebnice pro lékařské fakulty*. 1. vydání. Praha : Avicenum, 1988. 448 s.
- JUNQUEIRA, L. Carlos, José CARNEIRO a Robert O KELLEY. *Základy histologie*. 1. v ČR vydání. Jinočany : H & H, 1997. 502 s. ISBN 80-85787-37-7.