

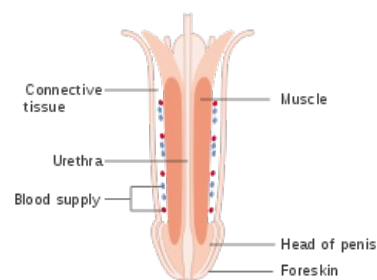
# Penis

Penis neboli pyj je orgán mužské pohlavní a vylučovací soustavy. Jde o vývojově analogický orgán k ženskému klitorisu. Jedná se o kopulační orgán s topořivými tělesy.

## Části penisu

Penis rozdělujeme na několik částí:

- **radix penis** - nebo-li kořen je skrytá párová část, která je připojena ke spodním okrajům stydkých kostí a symfýzy pomocí **crura penis** (tzv. ramena penisu);
- **corpus penis** (tělo) - volný úsek od radix penis;
  - *dorsum penis* - oploštělý hřbet penisu;
  - *facies urethralis* - spodní plocha v jejíž blízkosti probíhá urethra;
- **glans penis** (žalud) - kónické zakončení penisu;
  - *corona glandis* - rozšířená část žaludu přivrácená ke corpu;
  - *collum glandis* - představuje hranici mezi glans a corpus;
  - *ostium urethrae externum* - vnější vyústění močové trubice;
- **kůže** - tenká, tažná a více pigmentovaná;
  - posunlivá vůči fascii;
  - *raphe penis* - podélný šev jako pozůstatek vývoje;
  - *praeputium* (předkožka) - duplikatura na přechodu *corpus penis* a *collum glandis*;
    - *frenulum preputii* - tenká řasa kůže jdoucí od glans penis k předkožce;
    - *glandulae preputiales* - mazové žlázy na *corona glandis*;
- **podkožní vazivo** - bez tuku, řídké a označuje se jako **fascia penis superficialis**;
  - umožňuje posunlivost kůže, obsahuje vrstvičku hladké svaloviny (přechází do tunica dartos šourku) a cévy s nervy;
  - *fascia penis profunda* - tvoří obal kolem topořivých těles, je pokračováním povrchové břišní fascie.



Podélný řez penisem

## Fixace penisu

Kromě fixace pomocí crura penis je penis připojen ke kostře symfýzy pomocí následujících vazů:

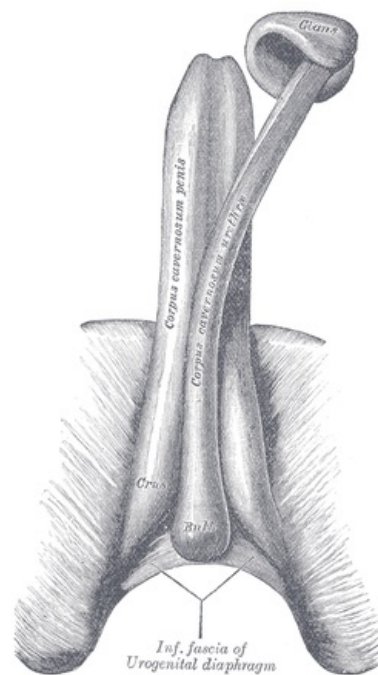
- **ligamentum fundiforme penis** - povrchovější s elastickými vlákny;
  - postupuje od *linea alba abdominis* po předním okraji symfýzy k penis, který obemývá;
- **ligamentum suspensorium penis** - jde od symfýzy do *fascia penis profunda*;

## Stavba penisu

Základ penisu tvoří dvě topořivá tělesa (*corpora cavernosa penis*), která jsou na hřbetní straně, a jedno *corpus spongiosum penis*, které je na spodní straně a obsahuje urethru. Každé topořivé těleso je připojeno ke kosti sedací a stydké pomocí výše zmíněných *crura penis*. Dále máme **septum penis** vzniklé spojením crura penis pod symfýzou. Septum není úplným dělítkem, protože samo není úplné a je tvořeno oddělenými svislými proužky čímž mohou topořivá tělesa komunikovat. Na povrchu topořivých těles je tuhá vazivová **tunica albuginea**. Z ní odstupují *trabeculae corporum cavernosorum*, které topořivá tělesa rozdělují na menší *cavernae corporum cavernosorum*. Do těchto endothelem vystlaných dutinek se otevírají **arteriae helicinae** (mají vlnitý tvar, kterým se přizpůsobují změnám velikosti orgánu). Průsvit artérii mění tzv. *Ebnerovy polštářky*, které se nacházejí pod jejich endothelem. Z kavernosních dutin se poté sbírají *venae cavernosae* a odvádějí krev do větších žil. Konce topořivých těles vytvářejí **glans penis**.

*Corpus spongiosum penis* vzniká mezi sbíhajícími se crura penis. Tento začátek nazýváme **bulbus penis**. Vnitřní stavba je podobná jako u topořivých těles, ale dutinky mají charakter rozšířených žil a *tunica albuginea* je tenčí.

*Glans penis* (žalud) je součástí corpus spongiosum. Není obalen *tunica albuginea*. Kolem vyústění urethry je vazivový prstenec.



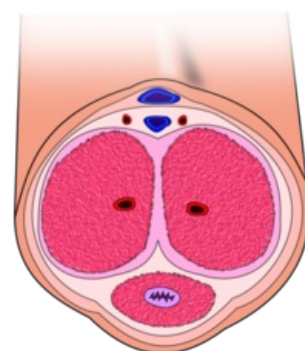
Topořivá tělesa

## Odkazy

### Související články

- Vagina
- Varle
- Nadvarle
- Mechanismus erekce
- Močová trubice
- Mužské pohlavní ústrojí
- Scrotum

### Použitá literatura



Příčný řez penisem

Radomír Čihák, Miloš Grim. . *Anatomie 2.* - vydání. 2002. 470 s. ISBN 9788024701431.

Miloš Grim, Rastislav Druga. . *Základy anatomie : Trávicí, dýchací, močopohlavní a endokrinní systém. 3.* - vydání. 2005. 163 s. ISBN 9788072623020.

Citováno z „<https://www.wikiskripta.eu/index.php?title=Penis&oldid=430776>“