

Syndrom frontálního laloku

Anatomicko-funkční uspořádání frontálního laloku [1]

Kůra frontálních laloků představuje 2/3 plochy celé mozkové kůry. Od parietálního laloku jej odděluje sulcus centralis (Rolandi).

Primární motorická oblast

Leží před sulcem v gyrus praecentralis (area 4, funkčně M I). Somatotopická projekce odpovídá Penfieldově homunkulu.

Premotorická oblast

Leží na zevní ploše laloku (area 6). Je nadřazena primární motorické zóně. Patří mezi asociační zóny pro pohyb, souvisí s paměťovými okruhy pro hybnost. Drážděním této zóny dostaneme mnohem komplexnější motorickou odpověď než při dráždění primární motorické zóny.

Suplementární motorická oblast

Leží na vnitřní ploše horní části frontálního laloku (area 6, funkčně M II). Oblast je bilaterálně propojená s premotorickou oblastí. Zajišťuje postoj a držení těla, podílí se na iniciaci a plánování volních pohybů. Suplementární motorická oblast je zapojena do okruhů kortiko-striato-palido-thalamo-kortikálních.

Frontální pohledové pole

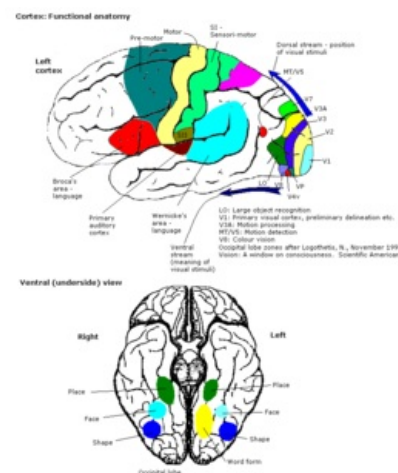
Leží v gyrus frontalis medius (area 8). Vychází z něj kortikonukleární dráha ke kontralaterálnímu pohledovému centru v paramediální retikulární formaci pontu v mozkovém kmeni. Této oblasti se též někdy říká *adverzivní frontální pole*. Je-li toto pole podrážděno, dojde k deviaci bulbů a hlavy kontralaterálně. Při lézi této krajiny je tomu obráceně (deviace homolaterálně) současně s parézou volního pohledu kontralaterálně. Oblast je součástí reflexního oblouku optokinetického nystagmu.

Prefrontální oblast

Je poměrně rozsáhlá, tvoří ji Brodmannovy areae 9, 10, 11, 12. Při dráždění nelze vyvolat motorickou odpověď, proto je tato oblast někdy nazývána jako "němá zóna". Funkčně jde o asociační korovou oblast.

Porucha funkce frontálních laloků [1]

- Je spojována s poruchami hybnosti a chování.
- Při lézi area 4 vznikne **kontralaterální centrální paréza (plegie)**.
- Oboustranné paramediální postižení area 4 způsobí **paraparézu dolních končetin**.
- Oboustranné postižení suplementární motorické oblasti může vést k **akinetickému mutismu a chybění vertikálních pohybů očí**.
- Léze v premotorické oblasti vede k **motorické apraxii**.
- Při postižení frontálního laloku se dále můžeme setkat s **apraxií chůze, astázií** (stoje o široké bazi).
- Objevují se **deliberační fenomény** jako je úchopový reflex (Janiševský), reflexy axiální (sací, labiální), někdy reflex obživný (Oppenheimův, "žrací").
- Pacient **ztrácí kontrolu sfinkterů**, někdy **gatismus** (rozmazávání stolice).
- Bývají **poruchy afektivity, ztráta zábran a sociálního citění, bulimie, agresivita, apatie, abulie**.



Funkční uspořádání cortexu

Dělení poruch dle korové oblasti zapojené do odpovídajícího okruhu bazálních ganglií

- **Dorzolaterální prefrontální syndrom** - postiženy exekutivní kognitivní funkce (cílená činnost, řešení problémů, učení, paměť).
- **Orbitofrontální syndrom** - odpovídá klasickému prefrontálnímu syndromu s dezinhibovaným chováním a emoční labilitou provázené euforií, puerilismem a morii.
- **Přední cingulátový (mediofrontální) syndrom** - provází útlum, apatie až akinetický mutismus.

Další syndromy

Frontální syndrom přehlížení (neglect syndrom)

Je relativně vzácný. Vzniká při postižení přední části (bílé hmoty) frontálního laloku. Imituje parézu druhostranných končetin. Reflexy, cití (včetně reakce na nociceptivní podnět) a elektrofyziologické parametry jsou však nezměněny. Pacient může opomíjet polovinu zorného pole, i když je zorné pole neporušeno. Podobně může svou ruku považovat za cizí (alien hand, většinou levá). Úchop Janišovského bývá pozitivní. Syndrom je třeba odlišit od anozognózie hemiparézy či anozognózie slepoty při lézi thalamoparietální řečové nedominantní hemisféry (vázáno na parietální lalok).

Syndrom Fostera Kennedyho vzniká u nádorů baze frontálních laloků, kdy nádor tlačí na fasciculus opticus. Následuje městnavá papila, nitrolební hypertenze, jednostranná hyposmie a psychické změny.

Při lézi baze frontálního laloku je hyposmie až anosmie.

Příčiny poškození frontálních laloků

- Nádory
- Cévní mozkové příhody
- Záněty
- Traumata

Odkazy

Související články

- Prefrontální syndrom
- Rolandický syndrom
- Syndrom okcipitálního laloku
- Syndrom parietálního laloku
- Syndrom temporálního laloku
- Funkční korové oblasti

Reference

1. NEVŠÍMALOVÁ, Soňa, Evžen RŮŽIČKA a Jiří TICHÝ. *Neurologie*. 1. vydání. Praha : Galén, 0000. 0 s. ISBN 80-7262-160-2.

Citováno z „https://www.wikiskripta.eu/index.php?title=Syndrom_frontálního_laloku&oldid=448910“