

# Musculus sartorius

**Začátek:** spina iliaca anterior superior

**Úpon:** condylus medialis tibiae (pes anserinus major).

Pes anserinus major je společný úpon m. sartorius, m. gracilis a m. semitendinosus.

**Inervace:** nervus femoralis (z L<sub>2</sub>–L<sub>4</sub>).

**Funkce:**

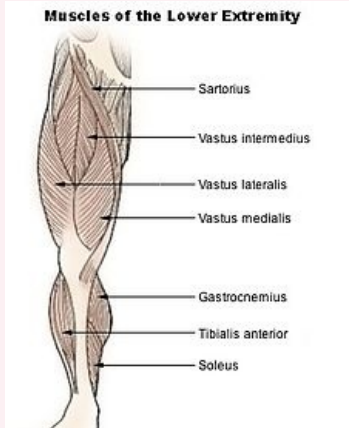
1. kyčelní kloub – flexe, vnější rotace, mírná abdukce.
2. kolenní kloub – flexe, vnitřní rotace.

Je to nejdelší sval v lidském těle.

**musculus sartorius**

sval krejčovský

**Muscles of the Lower Extremity**



*musculus sartorius*

**TA** A04.7.02.016 (<http://www.unifr.ch/ifaa/Public/EntryPage/TA98%20Tree/Entity%20TA98%20EN/04.7.02.016%20Entity%20TA98%20EN.htm>)

**Funkce** v kyčelním kloubu flexe, vnější rotace, mírná abdukce;  
v kolenním kloubu flexe, vnitřní rotace

**Inervace** nervus femoralis

**Začátek** spina iliaca anterior superior

**Úpon** condylus medialis tibiae

## Odkazy

### Použitá literatura

- ČIHÁK, Radomír. *Anatomie 1*. 2. vydání. Praha : Grada, 2001. 497 s. ISBN 80-7169-970-5.
- VIGUÉ, Jordi. *Atlas lidského těla*. 3. vydání. Čestlice : Rebo, 2007. ISBN 978-80-7234-881-7.

Citováno z „[https://www.wikiskripta.eu/index.php?title=Musculus\\_sartorius&oldid=445235](https://www.wikiskripta.eu/index.php?title=Musculus_sartorius&oldid=445235)“