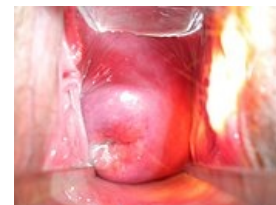

Hrdlo děložní

Hrdlo děložní (*cervix uteri*) je kaudální část dělohy spojující dělohu s pochvou. Má válcovitý tvar. Úponem pochvy je hrdlo děložní rozděleno na *portio supravaginalis cervicis uteri* a *portio vaginalis cervicis uteri* (**čípek děložní**). Zřasení děložní sliznice vytváří *plicae palmae*.

Čípek děložní

Čípek děložní se vyklenuje do pochvy a je tedy dobře přístupný pro kolposkopii. Na jeho povrchu rozlišujeme přední a zadní pysk, které ohraničují **zevní branku děložní** (*ostium uteri externum*). Ta má u děvčátek, dospívajících a u žen po porodu tvar příčné šterbiny, zatímco u dospělých žen, které ještě nerodily, má tvar důlkovitý.



Čípek ženy po dvou vaginálních porodech

Stavba stěny hrdla děložního

1. **Sliznice** - děložního kanálu se nazývá *endocervix* a na rozdíl od sliznice těla děložního se v období menstruační fáze neodlučuje. Je tvořena jednovrstevným cylindrickým hlenotvorným epitelem uspořádaným v řasy, v okolí kterých jsou krypty (žlásky). Část čípku vyklenující se do pochvy se nazývá *ectocervix*. Ectocervix je hladký, krytý vrstevnatým dlaždicovým nerohovějším epitelem.
2. **Svalovina** - je uspořádaná cirkulárně.
3. **Perimetrium** - kryje jen supravaginální část hrdla.

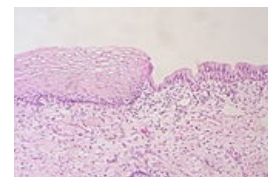
Cervikální hlen

Cervikální hlen je tvořen mukoidním gelem a cervikální plazmou. V průběhu cyklu se jeho vlastnosti mění, což má význam pro průnik spermií. V období proliferační fáze se pod vlivem estrogenů množství a tažnost hleny zvyšuje. V období ovulace je hleny nejvíce, má nízkou viskozitu, alkalické pH, výraznou tažnost (až 10–15 cm) a obsahuje nejméně leukocytů. Po zaschnutí na skličku pozorujeme výraznou arborizaci. Zevní branka děložní je v tomto období rozšířená, okrouhlá a vytéká z ní hojný hlen.

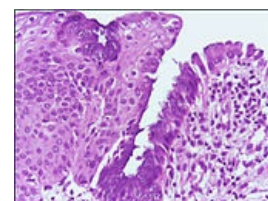
Skvamokolumnární junkce a transformační zóna

Přechod mezi epitely endocervixu a ectocervixu se nazývá **pásmo epiteliální přeměny, junkční zóna** nebo **skvamokolumnární junkce** (SKJ). U prepubertálních dívek se SKJ nachází uvnitř zevní branky. Pod vlivem hormonů a acidity vaginálního prostředí se sliznice endocervixu evertuje a subcylindrické buňky prodělávají proces metaplazie - transformace v dlaždicový epitel. Vzniká tak nová hranice (**aktivní SKJ**) mezi cylindrickým a dlaždicovým epitelem. Originální SKJ se posouvá směrem ven. Oblast mezi originální a aktivní SKJ se nazývá **transformační zóna**. Metaplastické buňky transformační zóny jsou náchylnější k onkogenním změnám. Transformační zóna se u perimenopauzálních žen posouvá endocervikálně, čímž se stává nepozorovatelnou. V tomto terénu vznikají nejrizikovější prekancerózy.

Žlásky, které se nacházely pod původním cylindrickým epitelem, mohou být překryty metaplastickým epitelem a vytvářet retenční mucinózní cysty, **ovulae Nabothi**. Tyto útvary nepovažujeme za patologické. Vznikají jako důsledek dynamických změn odehrávajících se na cervixu.



Normální skvamokolumnární junkce



Metaplazie cylindrického epitelu

Děložní hrdlo v období těhotenství a porodu

V průběhu těhotenství může dojít k **inkompetenci** (insuficienci) děložního hrdla. Tento stav se řeší tzv. cerkláží (*cerclage*) v druhém nebo na začátku třetího trimestru gravidity. Jedná se o naložení cirkulárního stehu ve výši vnitřní branky.

Během I. doby porodní dochází u primipar ke zkracování čípku, až k jeho následnému vymizení (spotřebování). Poté se začíná otevírat děložní branka až na 8 cm. Vytváří se tzv. lem, až dojde k úplnému zániku branky (**10 cm**). Zánikem branky začíná II. doba porodní. U multipar se hrdlo zkracuje souběžně s otevíráním branky.

Odkazy

Související články

- Děloha
- Ektropium (gynekologie)
- Nádory děložního hrdla
- Porod
- Prekancerózy děložního hrdla
- Vagina

Použitá literatura

- BECKMANN, Charles R. B. *Obstetrics and gynecology*. 7. vydání. Philadelphia : Wolters Kluwer Health/Lippincott Williams & Wilkins, c2014. ISBN 978-1-4511-4431-4.
- KUDELA, Milan. *Základy gynekologie a porodnictví pro posluchače lékařské fakulty*. 2. vydání. Olomouc : Univerzita Palackého v Olomouci, 2008. ISBN 9788024419756.
- ROB, Lukáš, Alois MARTAN a Karel CITTERBART, et al. *Gynekologie*. 2. vydání. Praha : Galén, 2008. 390 s. ISBN 978-80-7262-501-7.

