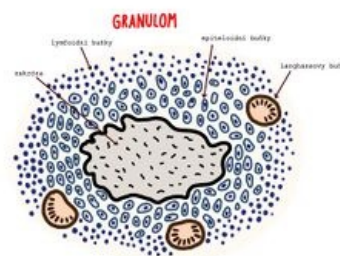


Zánět granulomatózní

Specifický granulomatózní zánět je chronický zánět charakteristický tvorbou **epiteloidních granulomů** (epiteloidní = připomínající epitel, granulum = zrníčko). Epiteloidní granulom je shluk *epiteloidních makrofágů*. Jedná se o uzlíkovitý šedobílý útvar o velikosti cca 2 mm, který může být patrný i makroskopicky. Granulom je tvořen makrofágy a T-lymfocyty (postupem času i fibroblasty).

Granulom vzniká v případě, že makrofág není schopen vykonávat svoji funkci, tedy fagocytovat materiál. Příčiny dysfunkce makrofágů:

- materiál nelze spolknout (cizorodý materiál)
- blokáce procesu fagocytózy některými agens (např. TBC)
- vrozený defekt fagocytózy (př. chronická granulomatózní choroba)
- dlouhodobá patologická stimulace T-lymfocyty (u Crohnovy choroby)
- idiopatické (př. sarkoidóza)

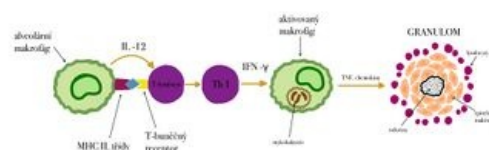


Granulom - náčrt

Makrofág se tedy následně změní morfoloicky i funkčně, vzniká z něj **epiteloidní makrofág**. Je to transformovaný makrofág, který vypadá jako epitelová buňka (má epiteloidní vzhled). Vede to k tomu, že se sníží jeho kapacita fagocytózy (přibližně na 10%), zároveň sníží expresi některých receptorů. Takto přeměněný makrofág se shlukuje s ostatními, aby spojili své síly. Někdy se makrofágy shlukují tak, že tvoří *syncytium* a vznikají **vícejaderné makrofágy**.

Druhy vícejaderných buněk podle onemocnění:

- **Langhansovy buňky** - u TBC a sarkoidózy (mnohojaderné buňky s podkovovitým uspořádáním jader)
- **Virchowovy buňky** - u lepromatózní lepry
- **Mikuliczovy buňky** - u rhinoskleromu



Vznik granulomu - náčrt

V granulomu může i nemusí být nekróza. Na periferie granulomu se nachází chronický zánět ve formě lymfocytů (Th1) a plazmatických buněk. Důležité je upozornit, že u specifického granulomu chybí vaskularizace - neobsahuje cévy, může být studený!

Vznik granulomatózního zánětu

Obvykle je granulom reakcí na něco, co je sice tělu cizí, ale co makrofágy nedokážou odstranit (cizí materiál, šití, acidorezistentní mykobaktérie, parazity, houby). V průběhu vzniku granulomatózního zánětu T-lymfocyty stimulují makrofágy k proměně v epiteloidní a obrovské mnohojaderné buňky (Langhansovy buňky). Makrofág není schopen fagocytovat materiál a to vede k expresi antigenů na jeho povrchu. Antigeny aktivují Th-lymfocyty, které začnou uvolňovat cytokiny (IL-2, TNF-gama a interferon gama). Cytokiny stimulují proliferaci T-lymfocytů, zároveň také stimulují a shlukují makrofágy, které se přetváří za vzniku epiteloidního granulomu.

Hojení granulomu

Specifická granulační tkáň se hojí postupnou fibrotizací. Granulomy postupně fibrotizují, hyalinizují a mohou i kalcifikovat. Nekróza často kalcifikuje (zejména kaseózní). U kaseózní nekrózy může také dojít k druhotné kolikvaci (změknutí a zkapalnění).

Makroskopický popis

Granulomy mohou být charakteru mikroskopického (několik mm) až k makroskopického (několik cm). Barva je bíložedá (neobsahuje cévy), konzistence je tuhá. U některých granulomů se v centru vyskytuje nekróza, u TBC nekróza kaseózní.

Typy granulomu

Existují 3 typy granulomu. Rozlišujeme:

- **imunitní granulom**
 - vzniká při reakci přecitlivělosti IV. typu (opožděná reakce, netvoří se protilátky);
 - je to buňkami zprostředkovaná imunopatologická reakce;
 - vypadá jako typický granulom, může zde být nekróza;
 - lze blokovat imunosupresí;
 - příčiny granulomatózního zánětu:

- tuberkulóza – *Mycobacterium tuberculosis*
 - sarkoidóza
 - syfilis – *Treponema pallidum*
 - lepra – *Mycobacterium leprae*, *Mycobacterium lepromatosis*
- **granulom z cizích těles** (neimunitní)
 - vzniká u materiálu bez antigenních vlastností;
 - vzniká například v okolí stehů, parazitů nebo cizích těles;
 - vzniká v případě, že makrofág není schopen fagocytovat cizorodý materiál;
 - často to není plně vyvinutý granulom, ale jen shluk mnohojaderných buněk (jádra v centru);
 - nelze to blokovat imunosupresí;
 - **granulom z neznámých příčin**
 - například při sarkoidóze či Crohnově chorobě

Druhy granulomů

Druhy granulomů:

- ohraničené granulomy bez nekrotizace – například u sarkoidózy nebo Crohnovy choroby;
- granulom, který má v centru kaseózní nekrotizaci a okolo ní palisádové makrofágy – př. TBC, syfilis;
- granulom, který má v centru drobný absces s hnisem, obsahuje neutrofilů a na periferii granulomy;
 - nazývá se to tzv. *granulomatózně hnisavý zánět* (kombinace specifického a nespecifického zánětu);
 - vzniká hlavně u bakteriálních infekcí a mykóz (př. brucelóza, nemoc z kočičího škrábnutí);
- granulom, který má v centru fibrinoidní nekrotizaci – například u revmatické horečky.

Buňky granulomatózního zánětu

Epiteloidní buňky

- vznikají přeměnou běžných makrofágů a monocytů, které migrovaly do místa poškození;
- zřídka obsahují fagocytovaný materiál;
- mají sníženou fagocytární funkci o 90 % oproti makrofágům;
- chybí jim exprese receptorů skupiny Fc a C5a;
- mají výraznou **sekreční funkci**, v elektronovém mikroskopu proto vidíme dobře vyvinuté granulární endoplasmatické retikulum a Golgiho aparát;
- u některých onemocnění, zejména sarkoidózy, tyto buňky produkují angiotenzin konvertující enzym a aktivují také cholekalciferol, což vyvolá hyperkalcémii.

Obrovské vícejaderné buňky Langhansova typu

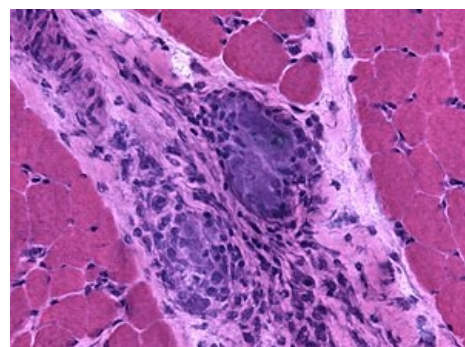
- vznikají splýváním cytoplazmy makrofágů, proto mají až **několik desítek** jader;
- jádra bývají seřazena na **periferii cytoplazmy** do kruhu, nebo po celém obvodu buněk;
- strukturně ani funkčně se neliší od epiteloidních buněk;
- pokud to jsou buňky u cizích těles, pak v jejich cytoplasmě prokážeme nestavitelný materiál.

Příklady onemocnění

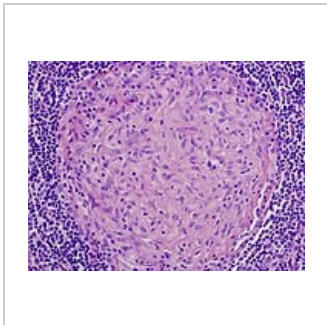
- TBC (*Mycobacterium tuberculosis*)
- Syfilis (*Treponema pallidum*)
- Lepra (*Mycobacterium leprae*)
- Reakce na cizí tělesa (stehy)
- Silikóza
- Bilharzióza
- Sarkoidóza
- Crohnova nemoc

Granulomatózní versus specifický zánět

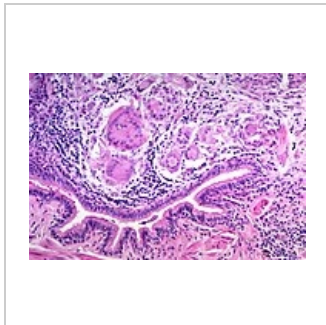
Granulomatózní a specifický je vlastně to samé. Granulomatózní je podle makro vzhledu (dělá zrníčka). Specifický znamená, že podle makro vzhledu víme, že zánět je způsoben něčím, o čem se ví, že tento typ zánětu vyvolává. Výběr etiologického agens je mnohem užší než u nespecifického zánětu, kde stejný makro vzhled (např. hnisání) vyvolá „milión“ druhů bakterií. Nespecifická granulomatózní tkáň se tvoří v rámci hojící (proliferativní) fáze nespecifického zánětu, nakonec vzniká jizva a tato tkáň je vysoce vaskularizována.



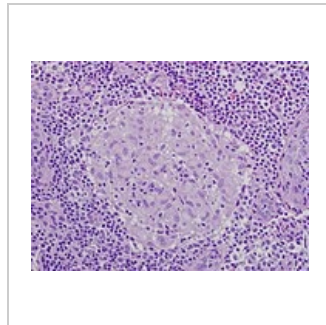
Sarkoidóza ve svalu



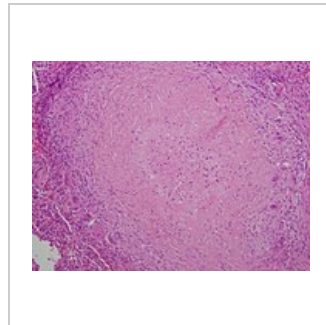
Granulom bez nekrózy v lymfatickém uzlíku způsobený infekcí *Mycobacterium avium*



Granulomy bez nekrózy v dýchacích cestách při sarkoidóze



Granulom bez nekrózy u pacienta se sarkoidózou



Granulom centrálně nekrotizující u pacienta s tuberkulózou. Lze pozorovat velké Langhansovy buňky na periferii granulomu“.

Odkazy

Související články

- Mikroskopické projevy zánětu
- Makroskopické projevy zánětu

Použitá literatura

- STRŽÍTESKÝ, Jan. *Patologie*. 1. vydání. 2001. ISBN 80-86297-06-3.

Odkazy

- ŠTEFÁNEK, Jiří. *Granulomatózní záněty* [online]. [cit. 2017-06-26]. <<https://www.stefajir.cz/?q=granulomatozni-zanety>>.