

Azbestóza

Azbestóza je **intersticiální plicní fibróza** vzniklá na podkladě dlouhodobé expozice prachu obsahujícího azbest.

Etiopatogeneze

Vlákna se dostanou až do alveolu, aktivují makrofágy a rozvíjí se zánětlivý a fibrotizující proces. Mechanismus není přesně objasněn, roli hraje tvar vláken a jejich „nezníčitelnost“. Vlákna jsou dlouhá a z toho důvodu je nemůže požířit jeden makrofág. Jedno vlákno tak aktivuje mnoho buněk, čímž vzniká zánětlivá reakce – ROS, cytokiny atd. Nebezpečná jsou hlavně vlákna delší než 5 µm. Dlouhá latence, progreduje **20 i více let**.

Patologie

Histologie odpovídá jiným typů intersticiálních fibróz. V pokročilém stádiu vzniká voštinovitá plicní struktura. Typickým nálezem je azbestové tělísko – osově azbestové vlákno obalené mukopolysacharidy, obsahující hemosiderin (jako korálky na niti). Lze je nalézt i u zdravých jedinců (považují se za důkaz expozice).

Klinický obraz

Zpočátku je přítomna nevelká námahová dušnost, která postupně progreduje až do klidové. Je přítomný kašel s nevelkou expektorací. Pozvolna progreduje (i po vyřazení z rizika). Hlavní komplikace – CHOPN. Fyzikální vyšetření – na plicních bazích krepitus (nemusí být). V pokročilém stádiu dochází k hypoxémii, respirační insuficienci, cor pulmonale. S dlouhou latencí je vysoké riziko vývoje mezoteliomu.

Vyšetřovací metody

RTG plic – symetrická zastínění nepravidelných tvarů (*irregular opacities*) bazálně (nález v horních polích je malý). V horních polích bývá emfyzém.

Klasifikace ILO

Jemné proužkování, síťování (s), středně hrubé (t), hrubé, nepravidelné stíny (u) CT, HRCT. Plicní funkční vyšetření – restriktivní porucha, snížení compliance, difúzní kapacity pro CO.

Odkazy

Související články

- Azbest
- Onemocnění z azbestu
- Mezoteliom
- Uhlíková pneumokonióza
- Pneumokoniózy

Zdroj

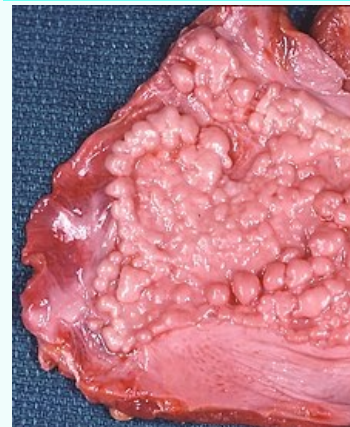
- BENEŠ, Jiří. *Studijní materiály* [online]. [cit. 24.02.2010]. <<http://jirben.wz.cz>>.

Použitá literatura

- PELCLOVÁ, Daniela. *Nemoci z povolání a intoxikace*. 2. vydání. Praha : Karolinum, 2006. 207 s. ISBN 80-246-1183-X.

Azbestóza

Asbestosis

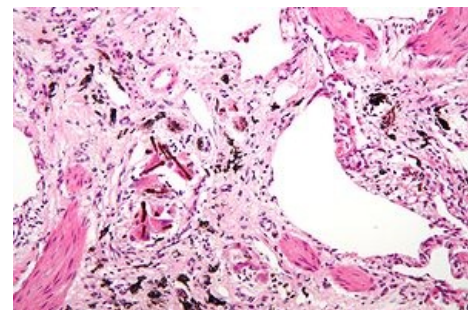


Fibrózní plaky na bránici způsobené azbestem

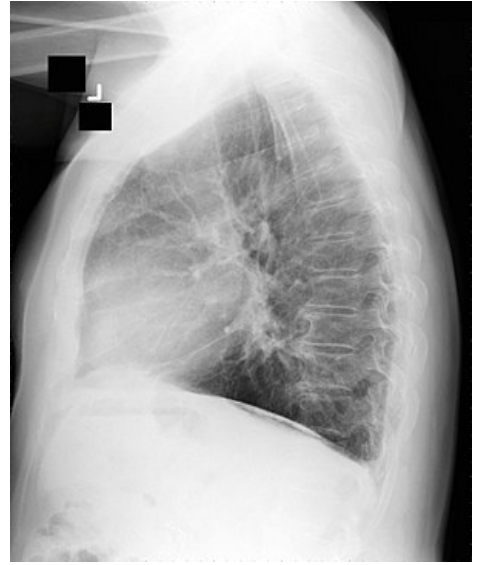
Rizikové faktory dýchaní azbestu

Klasifikace a odkazy

MKN	J61 (https://mkn10.uzis.cz/prohlizec/J61)
MeSH ID	D001195 (https://www.medvik.cz/bmc/link.do?id=D001195)
MedlinePlus	000118 (https://medlineplus.gov/ency/article/000118.htm)
Medscape	295966 (https://emedicine.medscape.com/article/295966-overview)



Azbestóza – zmnožené intersticiium obsahující azbestová tělíška



Azbestóza – bazální zastínění na RTG