

# Nervus olfactorius


Verze k tisku již není podporovaná a může obsahovat chyby s vykreslováním. Aktualizujte si prosím záložky ve svém prohlížeči a použijte prosím zabudovanou funkci prohlížeče pro tisknutí.

*Nervus olfactorius* (**I. hlavový nerv, čichový nerv**) je označován jako *nepravý* hlavový nerv, jedná se o párový soubor vláken bilaterálně tvořen axony čichových buněk pocházejících z pars olfactoria nosní sliznice. Vzniká jako výchlípká telencephala. Nemá jádra a nevětví se.

## Průběh čichového nervu


Je tvořen bezmyelinovými centrálními výběžky (*fila olfactoria*) čichových buněk, které jsou uloženy v *regio olfactoria* sliznice dutiny nosní. Vybíhající dendrity z čichových buněk jsou na koncích kulovitě rozšířené a z tohoto rozšíření vybíhá několik **cilií** do vrstvy hlenu na povrchu sliznice. Čichané látky rozpustné ve vodě, případně v hlenu se **vážou na receptory** na povrchu cilií. Tím dojde k podráždění a nervové impulzy jsou vedeny do **čichového bulbu** (*bulbus olfactorius*).

Výběžky čichových buněk vytváří **pleteň**, ze které vystupují *nervi olfactorii*. Ty prostupují otvůrky v *lamina cribrosa* ossis ethmoidalis a zanořují se do pravého a levého *bulbus olfactorius*. Uvnitř bulbu se větví a končí na dendritech mitrálních buněk. **Mitrální buňky** slouží k odvádění čichových signálů skrz čichovou dráhu do primární čichové korové oblasti (*paleocortex*, *pyriformní kůra*, *entorinální kůra*)

 *Podrobnější informace naleznete na stránce Čichová dráha.*

## Poruchy čichového nervu

- **Hyposmie** - částečná ztráta čichu;
- **anosmie** - úplná ztráta čichu;
- **hyperosmie** - nadměrná citlivost;
- **parosmie** - kvalitativní porucha.

 *Podrobnější informace naleznete na stránce Poruchy čichu.*

## Odkazy

### Související články

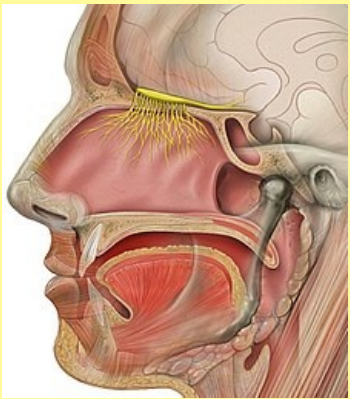
- Čich a chuť
- Výstupy hlavových nervů
- Poruchy čichu

### Použitá literatura

- PETROVICKÝ, Pavel, et al. *Anatomie s topografií a klinickými aplikacemi III. -- Neuroanatomie, smyslová ústrojí a kůže*. 1. vydání. 2002. ISBN 80-8063-048-8.
- GRIM, Miloš a Rastislav DRUGA. *Základy anatomie, Periferní nervový systém, smyslové orgány a kůže*. 1. vydání. Praha : Galén, 2014. 173 s. ISBN 978-80-7492-156-8.

### nervus olfactorius

čichový nerv



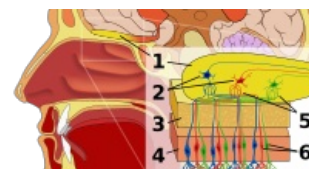
**TA** A14.2.01.004 (<http://www.unifr.ch/ifaa/Public/EntityPage/TA98%20Tree/Entity%20TA98%20EN/14.2.01.004%20Entity%20TA98%20EN.htm>)

**Funkce** přenos čichové informace do mozku

**Odstup z** telencephala

**Větve** nemá

**Obraz obrny** hyposmie, anosmie, hyperosmie, parosmie



1. Bulbus olfactorius 2. Mitrální buňky 3. Lamina cribrosa 4. Sliznice nosní dutiny 5. Synapse 6. Fila olfactoria