

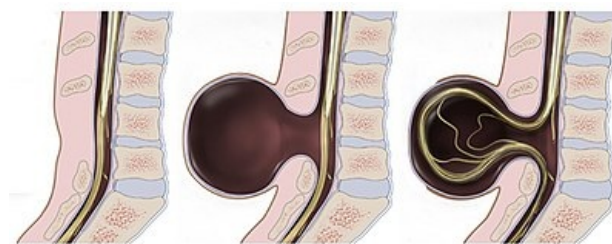
# Meningokéla

**Meningokéla** (*spina bifida cystica*) je rozštěp obratlového oblouku, z něhož vystupuje vak tvořený měkkými míšními plenami (dura mater obvykle končí u krčku vaku). Obsahem je mozkomíšni mok, 1/3 dětí bývá neurologicky postižena.

**Menigomyelokéla** (*spina bifida aperta*), je variantou meningokély, která se vyskytuje o něco častěji a je méně příznivá. V kýlním vaku je kromě obalů i mícha.

## Terapie

Při přijetí dítě **uložit na břicho a vyloučit tlak** na meningomyelokélu. Při perforaci nasadit ATB a ložisko kryt mulem. Operujeme do 24 hodin. Při úplné motorické paraplegii a lézi sfinkterů to není možné žádnou operací zlepšit, ale operace je na místě jako prevence infekce.



Spina bifida occulta

Meningocele

Myelomeningocele

Typy postižení páteře

## Odkazy

### Související články

- Malformace CNS
- Chiariho malformace
- Kraniostenóza
- Dandyova-Walkerova malformace
- Hydrocefalus

### Zdroj

- BENEŠ, Jiří. *Studijní materiály* [online]. ©2007. [cit. 2010]. <<http://jirben.wz.cz>>.

### Použitá literatura

- ZEMAN, Miroslav, et al. *Speciální chirurgie*. 2. vydání. Praha : Galén, 2004. 575 s. ISBN 80-7262-260-9.
- SADLER, Thomas, W, M.D SINHA a Jan STARÝ, et al. *Langmanova lékařská embryologie*. 1. české vydání. Praha : Grada, 2011. 414 s. ISBN 978-80-247-2640-3.

Citováno z „<https://www.wikiskripta.eu/index.php?title=Meningokéla&oldid=390180>“