

Lamelosní kost / Lamellar bone - HE



Článek byl označen za rozpracovaný,

od jeho poslední editace však již uplynulo více než 30 dní

Chcete-li jej upravit, pokuste se nejprve vyhledat autora v historii (https://www.wikiskripta.eu/index.php?title=Lamelosn%C3%AD_kost/_Lamellar_bone_-_HE&action=history) a kontaktovat jej. Podívejte se také do diskuse (https://www.wikiskripta.eu/index.php?title=Diskuse:Lamelosn%C3%AD_kost/_Lamellar_bone_-_HE&action=edit).

Pokud vše nasvědčuje tomu, že původní autor nebude v editacích v nejbližší době pokračovat, odstraňte šablonu {{Pracuje se}} a stránku upravte (https://www.wikiskripta.eu/index.php?title=Lamelosn%C3%AD_kost/_Lamellar_bone_-_HE&action=edit).

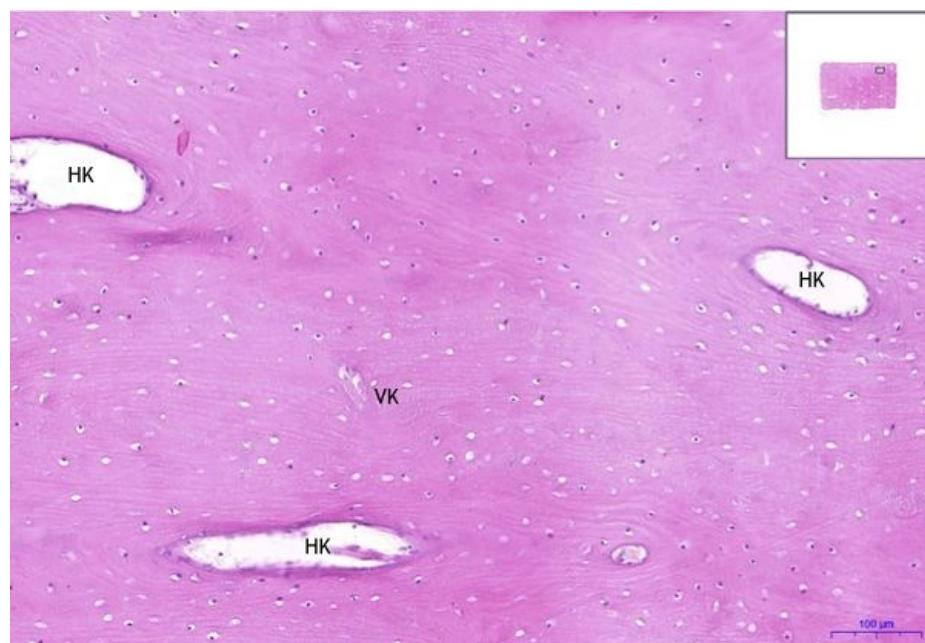
Stránka byla naposledy aktualizována v sobotu 15. srpna 2020 v 11:46.

Lamelostní kost/Lamellar bone - HE, 0,9x



Lamelostní kost / Lamellar bone:

Lamelostní kost/Lamellar bone - HE, 10x

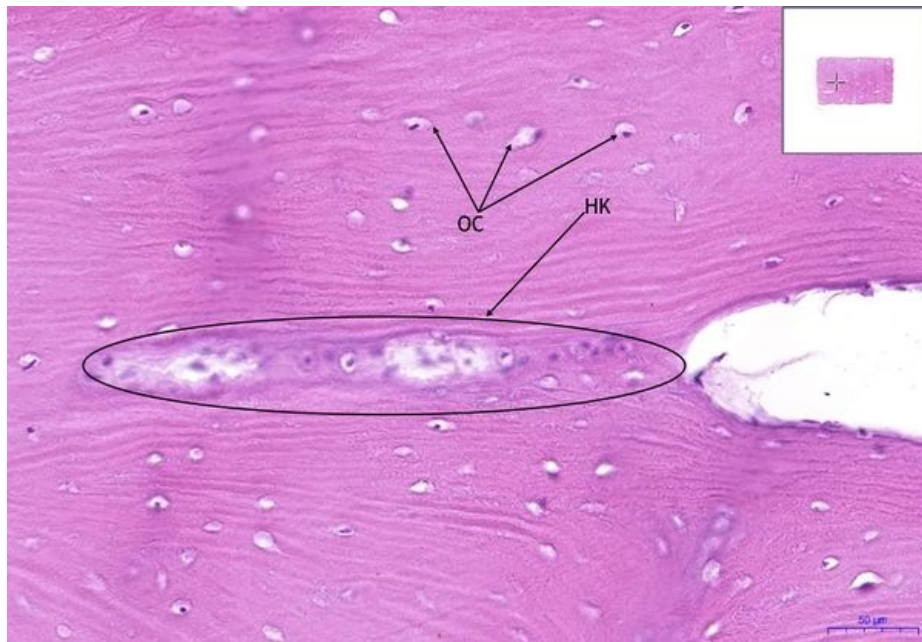


Lamelostní kost / Lamellar bone:

- 1) HK - Haversův kanálek/Haversian canal
- 2) VK - Volkmannův kanálek/volkmann canal

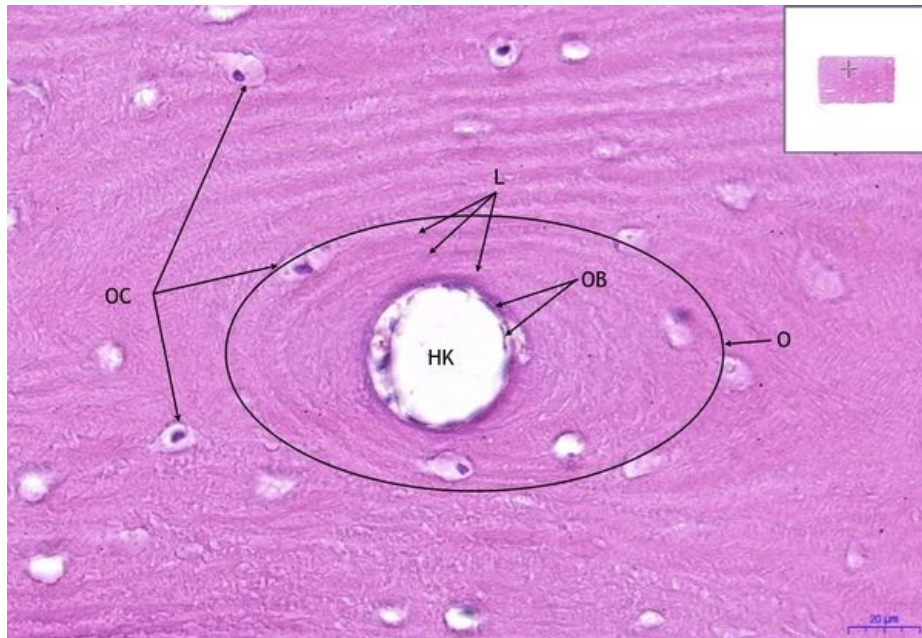
Lamelostní kost/Lamellar bone - HE, 20x

- Lamelostní kost / Lamellar bone:



- 1) **HK** - Haversův kanálek/Haversian canal
- 2) **OC** - osteocyt/ osteocyte

Lamelostní kost/Lamellar bone - HE, 40x



Lamelostní kost / Lamellar bone:

- 1) **OC** - osteocyt/ osteocyte
- 2) **OB** - osteoblast
- 3) **O** - osteon
- 4) **L** - lamela/lamella

Navigace

Tkáň pojivová / Connective and supporting tissue

← Preparát č. 29 | Seznam preparátů | Preparát č. 20 →

Citováno z „https://www.wikiskripta.eu/index.php?title=Lamelostní_kost/_Lamellar_bone_-_HE&oldid=440637“