

# Musculus abductor pollicis brevis

## Začátek:

- tuberculum ossis scaphoidei;
- retinaculum musculorum flexorum.

## Úpon:

- baze proximálního článku palce;
- sezamská kůstka palce (radiální).

## Inervace:

- nervus medianus.

## Funkce:

- abdukce palce (stejně jako musculus abductor pollicis longus).

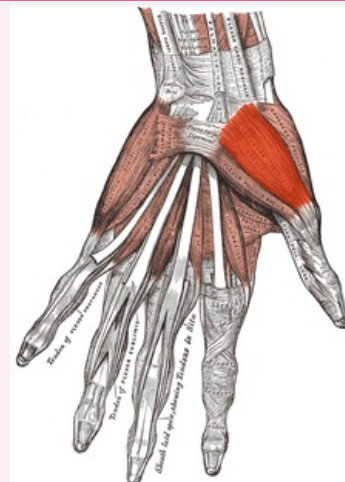
## Odkazy

### Použitá literatura

- ČIHÁK, Radomír. *Anatomie 1*. 2. vydání. Praha : Grada, 2001. 497 s. ISBN 80-7169-970-5.

## musculus abductor pollicis brevis

krátký odtahovač palce



*musculus abductor pollicis brevis*

<b>TA</b>	A04.6.02.054 ( <a href="http://www.unifr.ch/ifaa/Public/EntryPage/TA98%20Tee/Entity%20A98%20EN/04.6.02.054%20Entity%20A98%20EN.htm">http://www.unifr.ch/ifaa/Public/EntryPage/TA98%20Tee/Entity%20A98%20EN/04.6.02.054%20Entity%20A98%20EN.htm</a> )
<b>Funkce</b>	abdukce palce
<b>Inervace</b>	nervus medianus
<b>Začátek</b>	tuberculum ossis scaphoidei;retinaculum musculorum flexorum
<b>Úpon</b>	baze proximálního článku palce; sezamská kůstka palce (radiální)
<b>Antagonista</b>	musculus adductor pollicis