

Svalové dno pánevní

Verze k tisku již není podporovaná a může obsahovat chyby s vykreslováním. Aktualizujte si prosím záložky ve svém prohlížeči a použijte prosím zabudovanou funkci prohlížeče pro tisknutí.

Pánevní dno je tvořeno vazivově-svalovými strukturami (**diaphragma pelvis** a **diaphragma urogenitale**). Upínají se na kostěný podklad malé pánve, čímž **uzavírají pánevní východ** a zajišťují tak nezbytnou **podporu pánevních orgánů**.

Obě membrány se stýkají v oblasti **centrum perineale**, které je klíčovým bodem pro zajištění integrity pánevního dna. Ačkoliv se jedná o struktury s odlišnými funkcemi a inervací, jejich vzájemná kooperace je nezbytná pro správnou funkci svěračů (**zajištění kontinence**) a umožnění **průchodu plodu porodními cestami** (extrémní dilatací porodních cest rozvolněním svalů pánevního dna).

Diaphragma pelvis

Membrána ve tvaru ploché nálevky, která odstupuje od stěn malé pánve a upíná se do **hiatus analis**, kudy prochází konečník.

Skládá se z **m. levator ani** a **m. coccygeus**. Rozpíná se **od stěn malé pánve až k hiatus analis**. Štěrbina, mezi oběma *mm. levator ani* tvoří průchod zvaný **hiatus urogenitalis**, kterým prochází uretra a (u žen spolu s pochvou). Kranialně jsou svaly pánevní membrány překryty fascií **diaphragmatis pelvis superior** (pokračování *f. pelvis parietalis*), kaudálně fascií **diaphragmatis pelvis inferior**.

Hlavní funkcí **diaphragma pelvis** je **podpora pánevních orgánů**. Všechny svaly pánevní membrány inervují přímé větve z **plexus sacralis (S3-S4)**.^[1]

M. levator ani

Párový sval, který tvoří **ventrolaterální část diaphragma pelvis**. Skládá se z *m. pubococcygeus (pars pubica)*, *m. iliococcygeus (pars iliaca)* a *m. puborectalis*.

M. pubococcygeus

Tvoří **ventrální část** pánevního dna. Začíná ve společném začátku na os pubis, (1 cm od symfýzy)^[1] a v průběhu se rozdělí na (*m. pubovaginalis*, *m. puboperinealis* a *m. puboanalis*). Svalové snopce se v průběhu vzájemně kříží, za vzniku smyčky, která tvoří **aktivní podporu** pánevních orgánů. Snopce se následně upínají do různých struktur (druhostranný sval, **hiatus urogenitalis**, **lig. anococcygeum**, až na kostrč).

M. iliococcygeus

Tvoří **laterální část** pánevního dna. Začíná jako vazivový pruh na *arcus tendineus m. levatoris ani* a upíná se na **lig. anococcygeum** a okraje kostrče.

M. puborectalis

Tvoří **dolní hranici** pánevního dna. Odstupuje z dorzální plochy *os pubis*, probíhá laterálně od *m. pubococcygeus* do oblasti anorektální junkce, kde se upíná do snopců druhostranného svalu. Úpon svalů vytváří manžetu obkružující rektum, která ho tlačí ventrálně a změnou kontrakce reguluje **kontinenci stolice** (relaxace svalu vede k defekaci). Zároveň ovlivňuje pánevní sklon a určuje tak hodnotu **anorektálního úhlu**.

M. coccygeus

Tvoří **zadní část** pánevního dna. Začíná na *spina ischiadica* a upíná se do oblasti sacrococcygeálního spojení.

Diaphragma urogenitale

Vazivová část se rozpíná ve tvaru trojúhelníku, mezi **tubera ischiadica** a **symfýzou**. Uzavírá **hiatus urogenitalis** kterým prochází uretra (u žen i pochva) a v oblasti **centrum perinei** se spojuje s **diaphragma pelvis**. Na spodní stranu naléhají topořivá tělesa a žlázy.

Svalová část je **u mužů** tvořena **m. transversus perinei profundus** a variabilním *m. transversus perinei superficialis*. **U žen** je tvořena svaly **m. sphincter urethrovaginalis** a **m. compressor urethrae**.

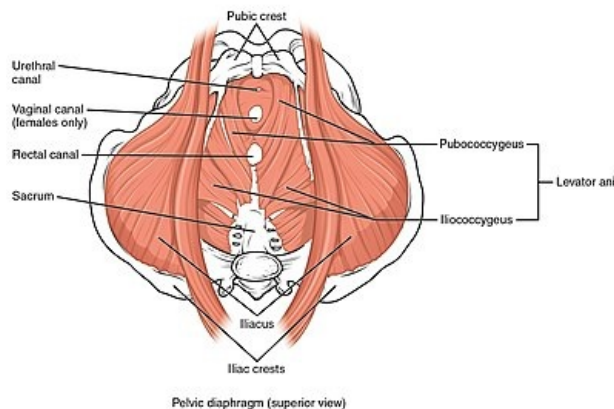
Povrchové svaly perinea

Upínají se k zevnímu genitálu a tvoří **podklad hráze**. Vytvářejí dva útvary, podle kterých je rozdělujeme na svaly urogenitálního a análního trojúhelníku.

Anální trojúhelník tvoří **m. sphincter ani externus**, vazivová membrána a **lig. anococcygeum**, které připevňuje anální oblast rekta ke kostrči.

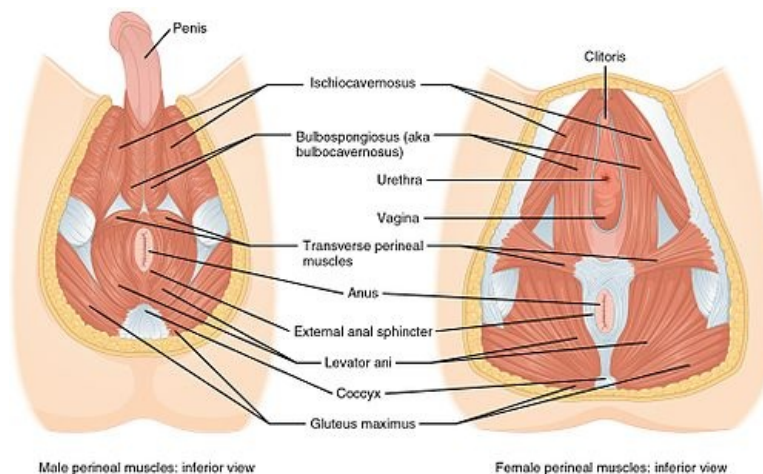
Svaly urogenitálního trojúhelníku

- *m. sphincter urethrae externus*;
- *m. ischiocavernosus* (**u mužů** připojen ke *crus penis*, účastní se erekce a ejakulace, **u žen** připojen ke *crus clitoridis*);



Svaly pánevního dna

- *m. bulbospongiosus* (u mužů závěr mikce a ejakulace, u žen kontrakce vestibula pochvy, komprese vestibulárních žláz a erekce klitorisu).



Odkazy

Související články

- Svaly pánevního a močopohlavního dna (tabulka)
- Pánev

Použitá literatura

- ČIHÁK, Radomír a Miloš GRIM. *Anatomie*. 2. vydání. Praha : Grada Publishing, 2002. 470 s. sv. 1. ISBN 80-7169-970-5.
- HÁJEK, Zdeněk, Evžen ČECH a Karel MARŠÁL, et al. *Porodnictví*. 3. vydání. Praha : Grada, 2014. 538 s. ISBN 978-80-247-4529-9.

Reference

1. ČIHÁK, Radomír a Miloš (PROF.MUDR). *Anatomie 1*. - vydání. Grada Publishing, spol. s.r.o., 2001. 497 s. s. 370. ISBN 9788071699705.

Citováno z „https://www.wikiskripta.eu/index.php?title=Svalové_dno_pánevní&oldid=455664“