

# Osteogenní nádory

Mezi **benígní** osteogenní nádory patří: osteom, osteoidní osteom, osteoblastom.

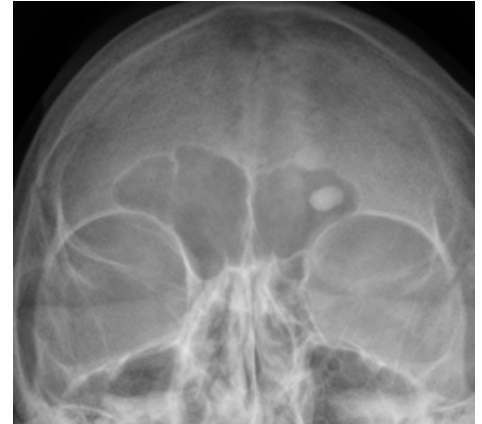## Osteom

[  upravit vložení článku ] (<https://www.wikiskripta.eu/index.php?title=Osteom&action=edit>)

**Osteom** je benigní mezenchymální nádor patřící k primárním nádorům kostí. Jsou relativně vzácné, postihují většinou mladé jedince (do 20 let).

Osteom je složený z víceméně zralé kostní tkáně (kompakty - *osteoma durum seu compactum*, nebo spongiózy - *osteoma spongiosum*). Makroskopicky má podobu pomalu rostoucího hrbolku. Většina takových procesů však není pravými nádory, ale různými reakčními a posttraumatickými procesy. Lokalizovány jsou na kostech lebky, zvláště splanchnokrania a v paranasálních dutinách. Častými komplikacemi (a v některých případech i prvními projevy nádoru) jsou patologické zlomeniny.

- Mnohočetný výskyt osteomů s familiární polypózou tlustého střeva a benigními nádory měkkých tkání se označuje jako **Gardnerův syndrom**.



Osteom frontálního sinu

## Osteoidní osteom

[  upravit vložení článku ] ([https://www.wikiskripta.eu/index.php?title=Osteoidní%AD\\_osteom&action=edit](https://www.wikiskripta.eu/index.php?title=Osteoidní%AD_osteom&action=edit))

Osteoidní osteom je bolestivý nádor o průměru do 2 cm, který se vyskytuje u lidí mladších 20 let v **kortikalís** (povrchová kompakta) dlouhých kostí, především femuru nebo tibie. Bývá uložen excentricky v diafýze či metafýze.

**⚠ Osteoblastom bývá uložen především v epifýze a tolik nesklerotizuje.**

Tvoří ho jednak zevní sklerotický lem (zóna hyperostosis), jednak vnitřní tzv. nidus (změň jemných trámečků osteoidu, místy kalcifikovaného, na povrch trámečků nasedají osteoblasty, místy jsou přítomny osteoklasty, prostory mezi trámečky vyplňuje značně buněčné a cévnaté stroma). Může malignizovat v osteosarkom.

### Histologie

Histologický nálezn je podobný osteoblastomu.

### Klinický obraz

Projevuje se noční bolestí, která ustupuje po antiagregačních látkách (acylpyrin).

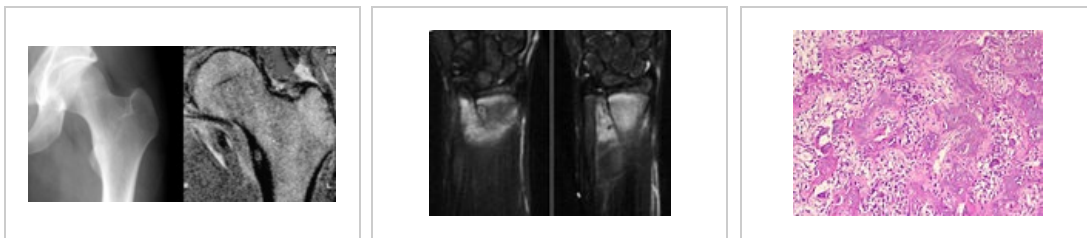
### Diagnostika

Při rentgenovém vyšetření je patrné **sklerotisované** ložisko kosti s kulovitým centrálním **projasněním**.

### Terapie

Léčí se chirurgickým odstraněním nidu nebo radiofrekvenční ablací.

### Osteoidní osteom



## Osteoblastom

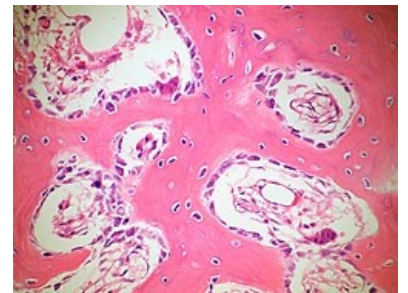
[  upravit vložení článku ] (<https://www.wikiskripta.eu/index.php?title=Osteoblastom&action=edit>)

**Osteoblastom** (dříve obrovský osteoidní osteom) je **benígní** nádor, ale s lokální agresivitou. Vyskytuje se u mladších lidí v dlouhých kostech (stejně jako osteoidní osteom), v páteři, čelistech a jinde. Na rozdíl od osteoidního osteomu, který je možné považovat za diferencovanější variantu téhož procesu, se nachází ve spongióze. Je větší než 2 cm (kolem 4–5 cm), **není** ohraničen **sklerotickým lemem**, je značně cévnatý a může obsahovat větší množství obrovských vícejaderných buněk.

## Odkazy

### Související články

- Nádory mezenchymové
- Osteosarkom



Bone Osteblastoma  
OsteoblasticRimming PA