

Syfilis

Syfilida (*příjice*, *lues* či *lues venerea*) je celosvětově se vyskytující infekční chronické systémové onemocnění s charakteristickým průběhem střídání příznakového a bezpříznakového období. Přenáší se především pohlavním stykem.

Treponema pallidum

Původcem syfilis je anaerobní spirální bakterie vláknitého tvaru, patřící mezi spirochety. Pro člověka, který je jejím jediným hostitelem v přírodě, je primárně patogenní.

Patogenita

Přirozeně patogenní je *Treponema pallidum* pouze pro člověka. Existují tři možné cesty přenosu:

1. pohlavní styk;
2. přenos kontaminovanými předměty;
3. průnik přes placentu a infikování plodu (vzniká adnatní syfilis).

Zdalem nejčastěji se přenos děje pohlavním stykem, rezistence *T. pallidum* je totiž velmi nízká a rychle hyne při pobytu mimo organismus. Ničí ji kyslík, teplota nad 39 °C, zředěné roztoky běžných dezinfekčních prostředků a v krevních konzervách hyne během 4 hodin. Přenos kontaminovanými předměty je extrémně vzácný.

Patogeneze

Treponema pallidum do organismu proniká skrz sliznici nebo kůži. Množí se **extracelulárně** a nepůsobí chemotakticky na polymorfonukleární leukocyty. Virulentní kmeny jsou obaleny slizovou vrstvou, která treponemu brání před likvidací ve fagocytech a před navázáním komplementu nebo protilátek na její povrch. Morfologické změny (charakteristické pro všechna stadia) jsou způsobeny **poškozením endotelu kapilár** a poruchou jejich funkce. Za projevy nemoci jsou odpovědné ne samotné bakterie ale **imunopatologické procesy**, které vznikají jako reakce na přítomnost *Treponem* v organismu, a které vedou k rozsáhlým destrukcím v době, kdy jsou *Treponemy* téměř eliminovány z organismu.

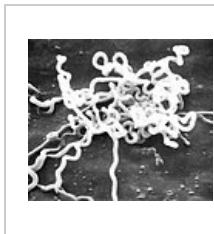Příčiny symptomů při syfilidě

1. poškození endotelu kapilár;
2. imunopatologické změny:
 - imunokomplexy antigenů a protilátek (antigeny se ve velké míře uvolňují při rozpadu bakterií);
 - buněčná přecitlivělost.

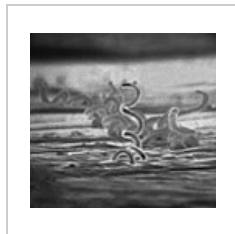Imunita

Specifická imunita (jak protilátková tak buněčná) proti treponemám se rozvíjí v průběhu onemocnění. Buněčná přecitlivělost je dána aktivací makrofágů. Imunitní reakce může u neléčených vést i k úplné úzdravě. Ochrana proti nové infekci je pouze v časných stádiích, reinfekce je možná.

- Může postihnout prakticky kteroukoli tkáň či orgán a neléčené onemocnění může být příčinou smrti či invalidity. Infekce může být v těhotenství přenesena na plod (časná a pozdní vrozená syfilis).^[2]



T. pallidum v elektronovém mikroskopu.



Treponema pallidum.

Charakteristika

- Incidence v ČR v roce 2009: 997 případů (tj. 10 na 100 tisíc obyvatel, z toho 22 % cizinců), v roce 2006: 502 případů (5 na 100 tisíc obyvatel).^[3]
- Původce: spirocheta *Treponema pallidum*.
- Přenos: pohlavním stykem, transplacentárně, krevní transfúzí.
- Místo vstupu: jakákoli oblast kůže a sliznic, nejčastěji oblast genitální, rektální a ústní sliznice.
- Inkubační doba: 21 dní (9–90 dní).^[4]

Syphilis	
Syphilis	
Syphilis, lues venerea	
<i>Treponema pallidum</i>	
Původce	<i>Treponema pallidum</i>
Přenos	pohlavní styk, přes placentu, kontaminované předměty
Inkubační doba	21 dní (9–90 dní). ^[1]
Klinický obraz	Primární stádium – <i>ulcus durum</i> , regionální lymfadenitida. Sekundární stádium – projevy generalizace infekce: makulopapulózní rash na kůži a sliznicích. Terciární stádium – orgánové změny, projevuje se cévní poškození a poškození CNS.
Diagnostika	klinický obraz, sérologické vyšetření protilátek, vyšetření v zástinovém mikroskopu, PCR
Infekčnost	první a druhé stádium jsou infekční, třetí stádium neinfekční
Léčba	penicilin, erytromycin
Očkování	neexistuje
Klasifikace a odkazy	
MKN-10	A50 (https://old.uzis.cz/cz/mkn/(A50-A64).html#A50)
MeSH ID	D013587 (https://www.medvik.cz/link/D013587)
MedlinePlus	000861 (https://medlineplus.gov/ency/article/000861.htm) ^[3]
Medscape	229461 (https://emedicine.medscape.com/article/229461-overview)

- Rizikové skupiny: narkomané, nemocní s AIDS.
- Infekční je od primoinfekce do konce 2. roku onemocnění (tj. 1. a 2. stadium).^[5] U nemocných s 1. a 2. stádiem syfilis je proto povinná izolace na venerologickém oddělení.^[6]
- Podléhá hlášení.
- Očkování neexistuje.

Klinický obraz

[[upravit vložený článek](https://www.wikiskripta.eu/index.php?title=Syfilis_(klinick%C3%BAD_obraz)&action=edit)] ([https://www.wikiskripta.eu/index.php?title=Syfilis_\(klinick%C3%BAD_obraz\)&action=edit](https://www.wikiskripta.eu/index.php?title=Syfilis_(klinick%C3%BAD_obraz)&action=edit))

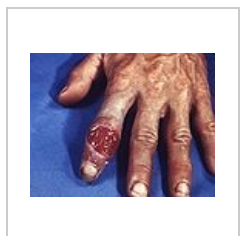
Získaná syfilis se typicky rozvíjí ve třech klinických stádiích.

Primární stadium

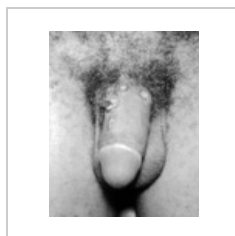
Primární stadium je charakterizováno změnami v místě vstupu infekce. Inkubační doba od infekce k projevům na sliznici či kůži je cca 21 dnů. Pro primární stádium syfilis jsou charakteristické tyto léze:

1. **Ulcus durum** (tvrdý vřed):
 - nejprve plochá papula mění se postupně v erozi a vřed;
 - vyvýšené okraje, temně červená spodina;
 - palpačně (v rukavicích!) tuhý vřed s indurovanými okraji;
 - nebolestivý
 - v infiltrátu převažují lymfocyty, plazmatické buňky a makrofágy;
 - treponemy po zhojení primárního infektu přežívají intracelulárně.
2. **Regionální lymfadenitida** (zduření spádových uzlin):
 - vzniká za 1-2 týdny;
 - uzliny jsou zvětšené, nebolestivé a zarudlé.

Protilátky vzniklé v primárním stádiu nezabrání vzniku stadia sekundárního.



Extragenitální tvrdý vřed.



Ulcus durum (šánkr) - místo vstupu infekce.

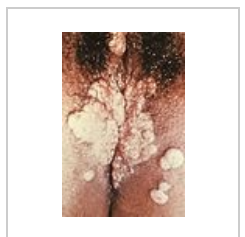
Sekundární stadium

Sekundární stádium je projevem generalizace infekce, dochází k němu do dvou let od primoinfekce. Treponemata se množí v krevním oběhu. Projevem je makulopapulózní rash na kůži a sliznicích. Výrazně stoupá koncentrace protilátek a tvoří se imunokomplexy.

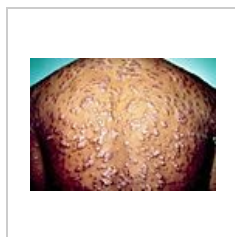
Projevy generalizace infekce

- kožní exantém - makuly či papuly 0,5-1 cm, červené, mohou být kryté šupinou
 - condylomata lata - papuly až hrboly, červené nebo barvy kůže;
 - leucoderma syphiliticum - depigmentace na krku;
- na sliznicích enantém (sliznice úst, genitálu);
- alopecia areolaris (difuzní alopecie ve kštici a vousích, ztráta řas a laterální třetiny obočí);
- hepatitis, lymfadenitis (trvá 2-8 týdnů), od 6. měsíce v 25 % příznaky neurologické - akutní syfilitická meningitida.

První i druhé stadium je nakažlivé.

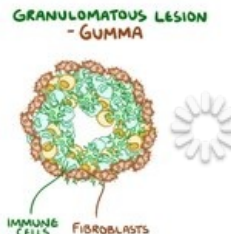


Condylomata lata.



Papulo-nodulo-pustulární exantém při 2. stadiu syfilis u pacienta s AIDS.

Terciární stadium




Syphilis (video).

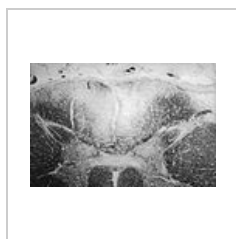Terciární stadium je pozdním a neinfekčním projevem lues po různých dlouhé latenci. Treponemata se prokazují jen výjimečně. Rozvíjejí se orgánové změny, projevuje se cévní poškození a poškození CNS.

Projevy terciární syfilidy

- **gummata:**
 - ostře ohraničené hrboly (na kůži i vnitřních orgánech), lividně červené, palpačně tuhé, v centru kolikvují;
 - obsah perforuje navenek, vzniká vřed a vytéká vazká žlutavá tekutina;
 - hojí se depigmentovanou jizvou;
- kůže – **syphilis noduloulcerosa:**
 - papuly a hrboly splývající do ložisek temně červené barvy, hojí se v centru atrofickou pigmentovou jizvou;
 - na extenzorech, zádech a na obličej;
- v 7 % příznaky neurologické – paralysis progressiva, tabes dorsalis^[7]
- U neléčené lues se ve 25 % objeví akutní syfilitická meningitis nejdříve 6 měsíců od primoinfekce;
 - působí ji meningeální invaze **Treponema pallidum** (spirocheta citlivá na vlivy vnějšího prostředí^[8]);
 - mozkový parenchym nepostihuje.
- Za 5–15 let od nákazy se objeví u některých neléčených obliterující endarteritis (syphilis meningovasculosa), chronická subpiální meningitis (syphilis spinalis), optická atrofie.
- Někteří postižení nemusejí projít všemi stadii nemoci, asi třetina osob se uzdraví po primárním infektu i bez léčení, u další třetiny zůstane infekce latentní bez klinické manifestace. Terciární stádium se rozvine jen u třetiny nemocných.



Model hlavy pacienta se 3. stádiem syfilis.



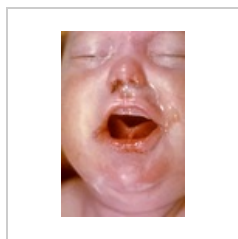
Neurosyphilis (tabes dorsalis).

Vrozená syfilis

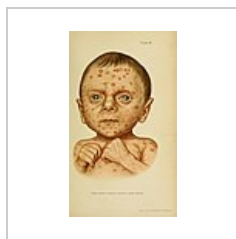
[Podrobnější informace naleznete na stránce Vrozená syfilis.](#)

Vrozená syfilis vzniká transplacentárním přenosem nemoci z matky na plod. Při infekci matky ve II. trimestru těhotenství vzniká **syphilis congenita tarda** (manifestace ve školním věku, Hutchinsonova trias a postižení kostí), při infekci matky ve III. trimestru těhotenství vzniká **syphilis congenita praecox** (manifestace v novorozeneckém věku, příznaky 2. stádia syfilis).

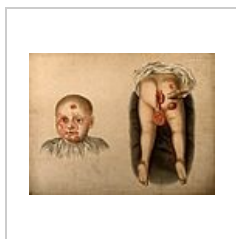
Hutchinsonova trias: slepota, hluchota, soudkovité zuby.



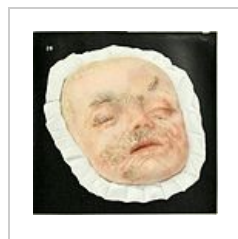Vrozená syfilis - Hemoragická rinitida (koryza).



Papulo-pustulární exantém při vrozené syfilis.



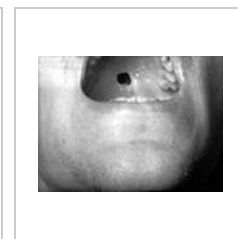
Projevy vrozené syfilis.




Syphilis congenita tarda: protruze frontální protuberancí, sedlovitý nos, radiální jizvy kolem úst.



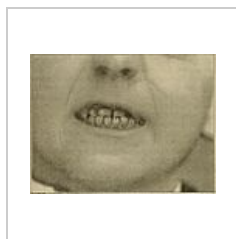
Syfilitická gumata.



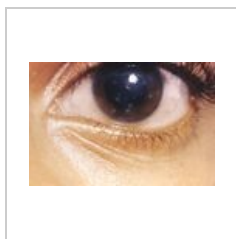
Perforace patra po destrukci gummy.



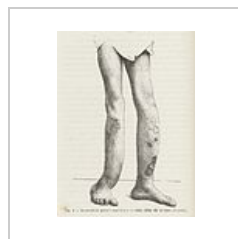Parrotovy rýhy neboli Fournierovy jizvy kolem rtů.



Soudkovité (Hutchinsonovy) zuby.



Keratitidis profunda při syfilis.



Šavlovité tibie.

Diagnostika

- klinický obraz, anamnéza
- nepřímá diagnostika – sérologické vyšetření protilátek:
 - netreponemové testy (VDRL, RRR) – prokazují nespecifické antikardiolipinové protilátky („reaginy“)
 - treponemové testy (TPHA, FTA, ELISA, ...) – prokazují specifické protilátky proti antigenům *Treponema pallidum*
 - Nespecifické protilátky po účinné léčbě během týdnu až měsíců vymizí, ale specifické IgG zůstávají detekovatelné dlouhodobě.^[9]
- přímá diagnostika:
 - vyšetření v zástinovém mikroskopu
 - základní, standardní vyšetření při podezření na specifickou lézi na kůži nebo sliznici
 - umožňuje vyšetřit serózní exsudát z lézí, mozkomíšni mok, amniovou tekutinu apod.
 - PCR (polymerázová řetězová reakce)
 - přímý imunofluorescenční průkaz antigenů (DFA-TP) – nákladné, u nás nedostupné
 - histopatologické vyšetření (impregnace stříbrem) – zdlouhavé a zatížené řadou artefaktů^[10]

Sérologická vyšetření

- **RRR** (rychlá reaginová reakce) neboli RPR (rapid plasma reagin) – levný **screeningový test**
 - mikroflokulační reakce, kde antigenem je kardiolipin smíšený s cholesterolem a lecitinem
 - kardiolipin je fosfolipid (haptén) obsažený v membráně *Treponema pallidum*, ale i u jiných bakterií a také v mitochondriích
 - protilátky proti kardiolipinu produkované při syfilisu se nazývají „reaginy“
 - při setkání antigenu s protilátkami dochází k tvorbě shluků
 - může být falešně pozitivní (u nádorů, těhotenství, malárie), proto je pozitivitu potřeba potvrdit např. testem TPHA^[11]
- **VDRL** (Veneral disease research laboratory) mikroskopický test
 - lze užít k vyšetření séra i likvoru^[10]
- **TPHA** (*Treponema pallidum* hemagglutination) nebo MHA-TP (mikrohemaglutinace *T. pallidum*) – levný **screeningový test**
 - antigenem je *T. pallidum* ssp. *pallidum* Nichols (tzv. Nicholsův kmen) vázán na kuřecí erythrocyty
 - při setkání tohoto antigenu s protilátkami v séru dochází k aglutinaci^[11]
 - citlivost TPHA u primární syfilisu je 69–90 %, u sekundární syfilisu 100 % a později kolem 97 %. Specifita je nejméně 98 %^[12]
- **FTA-ABS** IgG, IgM (fluorescent treponemal antibody – absorbed)
 - umožňuje diagnostiku již od 2. až 3. týdne syfilisu
 - antigenem je Nicholsův kmen *T. p. pallidum*
 - využívá se tzv. sorbent, kterým se ze séra pacienta odstraní zkříženě reagující protilátky
 - pacientovy protilátky se označí fluorescenčním barvivem a při reakci s antigenem světélkují
 - hodnocení imunofluorescenční reakce je subjektivní
 - bývá falešně pozitivní při systémovém lupus erythematosus^[12]
- **ELISA**
- **Westernblot** (WB)
- Dříve se používal Nelsonův(-Mayerův) *Treponema pallidum* imobilizační test (TPIT) a BWR (Bordet-Wassermanova reakce) – komplement fixační reakce.

Laboratorní diagnostika neurosyfilisu

- vyšetření séra a mozkomíšního moku
- předpokladem jsou pozitivní treponemové (specifické) sérologické testy (TPHA, ELISA apod.)^[13]
- v **likvoru** je lymfocytární pleocytóza, proteincytologická asociace, zmnožení imunoglobulinů^[5]
- pozitivní intratékální tvorba protilátek a index TPHA
- Kritéria neurosyfilisu podle WHO (1982): pleocytóza, pozitivita kardiolipinového testu (CSF-VDRL) a zvýšená hladina proteinů v likvoru.^[13]
- K vyloučení neurosyfilisu u pacienta s pozitivními séroreakcemi stačí negativita specifických testů v likvoru.^[13]

Klinický obraz

- nejčastěji se setkáváme s postižením hlavových nervů, které je typické pro všechna stadia
- **Argyll-Robertsonovy zornice** (anizokorické, nápadně úzké, zneokrouhlené, nereagují na osvit při zachovalé reakci na konvergenci) – příčina: léze n. III nebo přímo mezencefala
- edém papil následuje atrofie n. II a **oslepnutí**
- **hluchota** je důsledek léze n. VIII

Léčba

- **penicilin** je kauzální léčbou všech stadií nemoci
- všechny formy syfilisu jsou léčitelné, výsledky tím lepší, čím dříve je penicilin podán
- Penicilin G i.v. 2–4 MIU po 4 hod. 10–14 dní
- Prokainpenicilin G i.m. 2–4 MIU (a probenecid 500 mg/6 h) po 24 hod. – celkem 15 dní
- Pendepon (benzathin benzylpenicilin) i.m. 2–4 MIU každých 7 dní po 3 týdny
- **Jarisch-Herxheimerova reakce** – horečka a tachykardie v počátku léčby, odezva organismu na endotoxin z rozpadlých spirochet, reaguje příznivě na léčbu kortikoidy
- při přecitlivělosti na penicilin → p.o. erytromycin nebo tetracyklin po 30 dní
- tabické krize (viz dále) ovlivní zčásti atropin^[5]

Akutní syfilitická meningitida

- první projev neléčené neurosyfilisu, má 3 formy:

1. **asymptomatická** – většina, ukáže jen náhodný nález v likvoru po lumbální punkci
2. **aseptická** – únava, meningeální syndrom, horečnatý exantém
3. **akutní bazální** – hydrocefalus, léze hlavových nervů (n. VII, VIII), edém papil n. II

- mok: lymfocytóza 100-1000 buněk/mm³, zvýšená bílkovina 0,5-2 g/l, cukry snižené, RRR+
- léčba: 1. a 2. stadium - penicilin^[5]

Pozdní neurologické následky neléčené syfilis

- vzácné
- u neléčených nejdříve za 5 let od nákazy v období latence^[5]

Meningovaskulární syfilis (za 5-10 let)

- obliterující endarteritis působí cévní mozkové příhody
- granulace na bazi mozku působí parézy hlavových nervů^[5]

Spinální syfilis (za 10-15 let)

- mícha je postižena subpiálně chronickou meningitidou
- radikulární bolesti, atrofie svalstva horních končetin, paraplegie^[5]

Optická atrofie (za 10-15 let)

- chronická meningitis a subpiální nekróza výlučně kolem n. II jedno- i oboustranně
- zužuje se zorné pole
- likvor je u neléčené syfilis s pozdními neurologickými následky vždy týž: lymfocytární pleocytóza 100/mm³, zvýšený protein a gamaglobuliny, pozitivní sérologie
- penicilin je lék volby^[5]

Paralysis progressiva (za 15-20 let)

- **subakutní meningoencefalitis** s převážně frontálním postižením
- dnes velmi vzácná
- neurastenie → poruchy afektivity (manie), koncentrace, chování, úsudku a paměti → progresivní demence - **preparalytické stadium**
- **paralytické stadium** - + příznaky kortikospinální, extrapyramidové, myoklonus, příp. Argyll-Robertsonova zornice, dysartrie, epilepsie → končí rozpadem osobnosti a celkovým marazmem, náhlá smrt - ictus paralyticus
- nejčastěji - megalomanská forma - velikášské bludy, depresivní forma, simplexní forma - obraz postupující demence, Lissauerova forma - neurologická symptomatologie, likvorová paralýza - nález v likvoru, bez klinického projevu
- dg: séropozitivita - treponemové reakce (TPHA, TPI)
- mok: lymfocytární pleocytóza 50/mm³, bílkovina 0,5-2 g/l, gamaglobuliny +++, RRR+
- pitva: atrofie mozku, kůry, ztlustění plén, kolem cév infiltráty lymfocytů a plazmatických buněk, bujení mikroglie, degenerace neuronů
- penicilin u 40 % nemocných zastaví progresi (dříve Wagner-Jauregg - malarioterapie)^[5]

Tabes dorsalis (za 15-20 let)

- **atrofie zadních provazců a kořenů míšních**
- zánět probíhá na dorzu míchy jako chronická progresivní meningitis
- velmi vzácná
- postihuje i zrakové nervy (u 20 % bývá atrofie papil)
- ataxie, poruchy rovnováhy, hyporeflexie (až areflexie patelární a Achillovy šlachy), lancinující bolesti dolních končetin, změny trofiky a zornic (u 90 % miotické nereagující na osvit, pozitivní Rombergův příznak
- **tabické krize** = viscerální koliky věrohodně napodobující náhlou příhodu břišní - bolest, nauzea, zvracení, tenezmy, průjem
- záchvaty palčivých parestesii postihují často n. ischiadicus a n. ulnaris
- inkontinence, impotence, necitlivost genitálií
- nebolestivé deformity kloubů, trofické vředy na noze (malum perforans) jsou důsledkem traumat z chybějící propriocepce, bez naděje na zlepšení
- likvor je blíže normě než u progresivní paralýzy, bývá zvýšen IgG, lymfocytární pleocytóza do několika desítek elementů, střední hyperproteinóza, RRR je až ve 30 % negativní
- syfilitická gumma je extrémně vzácná, jako infiltrativní ohraničený zánět postihuje kromě mozku i další orgány, např. játra^[5]

Syfilis kostí

- vzácná
- **adnatní (vrozená) syfilis:** osteochondritis růstových plotének dlouhých kostí, reaktivní periostitis (zdvojení kostní linie)
- **získaná syfilis:** negumózní periostitis s postižením lebky a tibie / gumózní syfilitická periostitida a osteomyelitis destruktivního charakteru (defekty v lebce, proděravění patra, kompresivní fraktury obratlů)^[14]

Odkazy

Související články

- Vrozená syfilis
- Tabes dorsalis (preparát)

Externí odkazy

- Syfilis (česká wikipedie)
- Syphilis (anglická wikipedie)

Zdroj

1. POLÁČKOVÁ, Z. Pohlavní choroby I. díl. *Dermatologie pro praxi* [online]. 2008, vol. 2, s. 74-76, dostupné také z <<http://www.solen.cz/pdfs/der/2008/02/06.pdf>>.
2. DOSTÁL, Václav, et al. *Infektologie*. 1. vydání. Praha : Karolinum, 2005. ISBN 80-246-0749-2.
3. ÚSTAV ZDRAVOTNICKÝCH INFORMACÍ A STATISTIKY ČR,, et al. *Pohlavní nemoci 2009* [online]. [cit. 2011-07-17]. <<http://www.uzis.cz/category/klicova-slova/zdravotni-stav/pohlavni-nemoci>>.
4. POLÁČKOVÁ, Z. Pohlavní choroby I. díl. *Dermatologie pro praxi* [online]. 2008, vol. 2, s. 74-76, dostupné také z <<http://www.solen.cz/pdfs/der/2008/02/06.pdf>>.
5. SEIDL, Zdeněk a Jiří OBENBERGER. *Neurologie pro studium i praxi*. 2. vydání. Praha : Grada Publishing, 2004. ISBN 80-247-0623-7.
6. Česká republika. Sbírka zákonů č. 275 / 2010. 2010. Dostupné také z URL <http://www.szu.cz/uploads/sb103_10_1_novela.pdf>.
7. SEIDL, Zdeněk a Jiří OBENBERGER. *Neurologie pro studium i praxi*. 1. vydání. Praha : Grada Publishing, 2004. ISBN 80-247-0623-7.
8. DOSTÁL, Václav, et al. *Infektologie*. 1. vydání. Praha : Karolinum, 2005. ISBN 80-246-0749-2.
9. <http://www.medmicro.info/portal/syfilis/lvl3/ch09.html>
10. <http://www.szu.cz/tema/prevence/syfilis-tradicni-choroba-soucasny-problem-ii>
11. <http://mikrobiologie.lf3.cuni.cz/mikrobiologie/bak/uceb/obsah/lues/lues.htm>
12. <http://www.medmicro.info/portal/syfilis/lvl3/ch09s05.html>
13. <http://www.medmicro.info/portal/syfilis/lvl3/ch05s03.html>
14. POVÝŠIL, Ctibor a Ivo ŠTEINER, et al. *Speciální patologie*. 2.. vydání. Praha : Galén-Karolinum, 2007. s. 297-299. ISBN 978-80-7262-494-2.

Použitá literatura

- SEIDL, Zdeněk a Jiří OBENBERGER. *Neurologie pro studium i praxi*. 1. vydání. Praha : Grada Publishing, 2004. ISBN 80-247-0623-7.
- POVÝŠIL, Ctibor a Ivo ŠTEINER, et al. *Speciální patologie*. 2.. vydání. Praha : Galén-Karolinum, 2007. s. 297-299. ISBN 978-80-7262-494-2.
- DOSTÁL, Václav, et al. *Infektologie*. 1. vydání. Praha : Karolinum, 2005. ISBN 80-246-0749-2.
- NEVŠÍMALOVÁ, Soňa, Evžen RŮŽIČKA a Jiří TICHÝ. *Neurologie*. 1. vydání. Praha : Galén, 2002. 0 s. ISBN 80-7262-160-2.

Citováno z „<https://www.wikiskripta.eu/index.php?title=Syfilis&oldid=443314>“