

Plexus cervicalis

Krční pleteň (*plexus cervicalis*) je tvořena ventrálními větvemi (*rr. ventrales nervorum spinalium*) prvních čtyř krčních nervů C1–C4 a jejich spojkami. Tato pleteň se nachází na *m. scalenus medius* a na *m. levator scapulae* pod *m. sternocleidomastoideus*. Je kryta hlubokou krční fascií (*lamina praevertebralis*). Z pleteně vychází nervy senzitivní i motorické pro svaly a kůži krku a pro bránci.

Senzitivní nervy

Vystupují na povrch v polovině zadního okraje *m. sternocleidomastoideus* v místě nazvaném *punctum nervosum*. Na povrch se dostávají velmi blízko sebe. Odtud se senzitivní nervy rozcházejí k příslušným inervačním oblastem.

N. occipitalis minor (C2, C3)

Průběh: stoupá podél zadního okraje *m. sternocleidomastoideus* do laterální části týlní krajiny

Inervace: kůže laterální části týlní krajiny

N. auricularis magnus (C2, C3)

Průběh: běží po povrchu *m. sternocleidomastoideus* vzhůru pod boltec, vydává dvě větve:

- *r. anterior* – často má spojku s n. facialis
- *r. posterior*

Inervace:

- *r. anterior* – kůže přední strany boltce (vyjma okrsků inervovaných IX. a X. hlavovým nervem), kůže *regio parotideomasseterica*
- *r. posterior* – kůže zadní strany boltce, kůže *regio mastoidea*

N. transversus colli (C3)

Průběh: jde mediálně dopředu přes *m. sternocleidomastoideus* pod kožní sval krční (*platysma*), dělí se na dvě větve:

- *r. superior* – má spojku s *r. colli nervi facialis* – tzv. *ansa colli superficialis*
- *r. inferior*

Inervace:

- *r. superior* – kůže v *regio suprahyoidea*
- *r. inferior* – kůže v *regio infrahyoidea*

Nn. supraclaviculares

Tvoří je variabilní počet tenkých senzitivních nervů, které po výstupu z *punctum nervosum* vějířovitě sestupují přes klavikulu.

Vytváří 3 skupiny:

- *nn. supraclaviculares mediales* – jdou kaudálně a mediálně, inervují kůži ve *fossa jugularis* a nad *manubrium sterni*
- *nn. supraclaviculares intermedii* – sestupují kaudálně a inervují kůži v dolní části krku a v klavikulární a infraklavikulární krajině (v rozsahu *m. pectoralis major*)
- *nn. supraclaviculares laterales* – sestupují kaudálně a dozadu, inervují kůži akromiální krajiny

Motorické nervy

Krátké nervy: *rr. musculares*

Dlouhý nerv: n. phrenicus

Rr. musculares

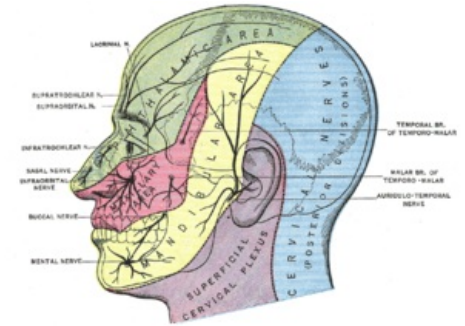
Odstupují ze všech *rr. ventrales* krční pleteně.

Inervace:

- C1 – *m. rectus capitis lateralis*
- C1, C2 – *m. rectus capitis anterior*
- C2, C3 – *m. longus capitis*
- C2–C4 – *m. longus colli*

N. phrenicus (C4, vedlejší vlákna z C3 a z C5)

N. phrenicus je poměrně silný, smíšený nerv s převahou motorických vláken.



Senzitivní inervace hlavy, modrá a fialová oblast jsou inervovány z plexus cervicalis

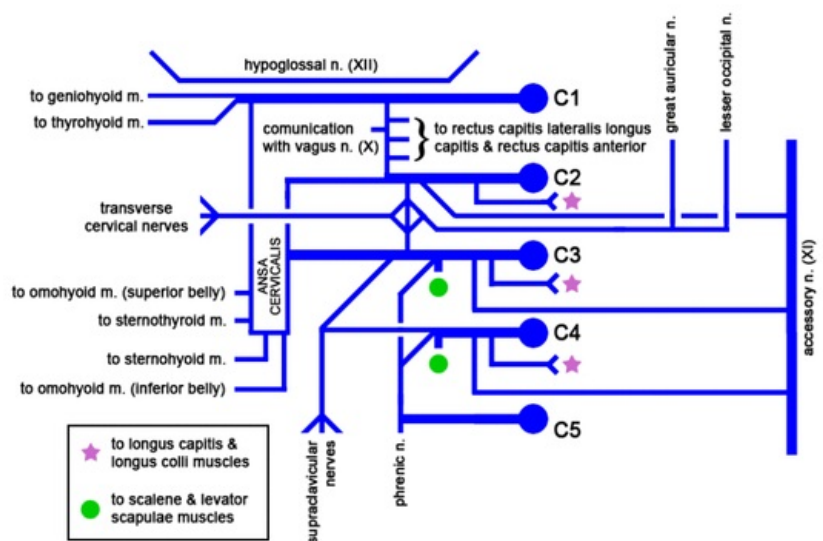


Schéma cervikálního plexu

Průběh: vystupuje z plexus cervicalis při laterálním okraji *m. scalenus anterior*, sbíhá po jeho přední ploše skrze *apertura thoracis superior* (uložen před n. vagus) kaudálně do mediastina.

- *N. phrenicus dexter*: sestupuje dále mezi *a. et v. subclavia*, po pravém okraji *v. brachiocephalica dextra* a *v. cava superior*.
- *N. phrenicus sinister*: sestupuje mezi *a. et v. subclavia*, přikládá se k levému boku *arcus aortae* (před n. vagus sinister)

Kaudálně pak běží oba nervy po bocích perikardu mezi perikardem a mediastinální pleurou ventrálně od plicních hilů. Část vláken prochází vpravo skrze *foramen venae cavae* a část vlevo skrze *hiatus oesophageus* na abdominální povrch bránice.

Inervace:

Motorická vlákna:

- rr. phrenici - inervují bránici

Senzitivní vlákna:

- rr. pericardiaci - vlákna pro perikard, mediastinální a brániční pleuru
- rr. phrenicoabdominales - inervují peritoneum pod bránicí až po úroveň žlučníku a pankreatu

N. phrenicus accessorius - přídatná vlákna obvykle z C5 vedená jako samostatná větev z plexus brachialis

Klinické poznámky: Poškození n. phrenicus dx. nebo sin. způsobuje obrnu příslušné části bránice. Dráždění nervu způsobuje záškuby bránice, což může být známkou zánětu peritonea nebo poškození mozku. V běžném případě se jedná o škytavku (singultus).

Odkazy

Použitá literatura

- DYLEVSKÝ, Ivan, Rastislav DRUGA a Olga MRÁZKOVÁ. *Funkční anatomie člověka*. 1. vydání. Praha : Grada Publishing, 2000. 664 s. ISBN 80-7169-681-1.
- ČIHÁK, Radomír. *Anatomie III*. 2., uprav. a dopl. vydání. Praha : Grada, 2004. 673 s. ISBN 80-247-1132-X.

Citováno z „https://www.wikiskripta.eu/index.php?title=Plexus_cervicalis&oldid=446616“