

Musculus rectus abdominis

Začátek:

- 5.-7. žebro;
- processus xiphoideus.

Úpon: os pubis mezi symphysis a tuberculum pubicum

Inervace:

- nervus intercostalis (7.-11.);
- nervus subcostalis.

Funkce:

- ohýbá páteř (ventrální flexe)
- mění sklon pánve,
- účastní se na břišním lisu;
- pomocný výdechový sval.

Útvary na musculus rectus abdominis:

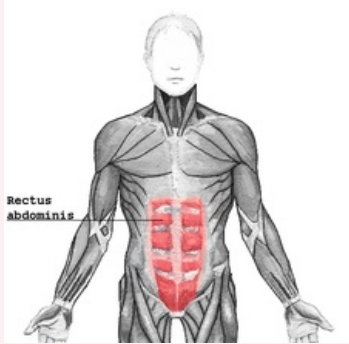
- intersectiones tendineae: tři příčné šlachovité pruhy protínající sval;
- vagina muscoli recti abdominis: šlachová pochva obklopující sval;
- linea alba: vazivový pruh ve středu (vertikálně) svalu.

Odkazy

Použitá literatura

- ČIHÁK, Radomír. *Anatomie 1*. 2. vydání. Praha : Grada, 2001. 497 s. ISBN 80-7169-970-5.

musculus rectus abdominis
přímý sval břišní



musculus rectus abdominis

TA A04.5.01.001 (<http://www.unifr.ch/ifaa/Public/EntryPage/TA98%20Tree/Entity%20TA98%20EN/04.5.01.001%20Entity%20TA98%20EN.htm>)

Funkce ohýbá páteř; mění sklon pánve, účastní se na břišním lisu; pomocný výdechový sval.

Inervace nervus intercostalis; nervus subcostalis

Začátek 5.-7. žebro; processus xiphoideus

Úpon os pubis

Citováno z „https://www.wikiskripta.eu/index.php?title=Musculus_rectus_abdominis&oldid=444472“