

# Onemocnění jícnu

## Refluxní choroba jícnu

 Podrobnější informace naleznete na stránce [Refluxní choroba jícnu](#).

**Refluxní choroba jícnu** je onemocnění způsobené patologickým gastroezofageálním refluxem. Její nejčastější komplikací je poškození sliznice jícnu (**refluxní ezofagitida**).

Gastroezofageální reflux (GER) je proniknutí žaludečního obsahu do jícnu. K epizodám krátkodobého GER dochází běžně. Patologickým se stává, pokud vyvolává obtíže a/nebo zánětlivé změny sliznice jícnu.<sup>[1]</sup>

### Klinický obraz

#### Symptomatologie jícnová

- pyróza ("pálení žáhy"; pálení za sternem pohybující se od epigastria k manubriu sternu, nejčastěji po jídle, v horizontální poloze nebo v předklonu)
- regurgitace (vtékání žaludečního obsahu do jícnu a úst);
- dysfagie (obtížné polykání);
- odynofagie (bolest při polykání za sternem) - známky těžkého poškození jícnu;
- záchvatovité slinění;
- globus (pocit cizího tělesa v krku);
- bolest na hrudníku.

#### Symptomatologie mimojícnová

- sucho v krku, bolest v uších, zápach z úst;
- chrapot, laryngitidy, opakované plicní infekce;
- dráždění vagu (bradykardie, bronchokonstrikce).<sup>[2]</sup>

### Diagnostika

Zlatým standardem je **endoskopické vyšetření (ezofagoskopie) s biopsií** při kterém se hodnotí makroskopické a mikroskopické změny. Mezi další vyšetření patří:

- **24hodinová pHmetrie jícnu** neboli **jícnová pHmetrie**, která je spolehlivá při určení kyselého či zásaditého refluxu a jeho časové souvislosti s příznaky;
- **jícnová manometrie** podává informace o tlakových poměrech v dolním jícnovém svěrači, nediodagnostikuje GER, ale je vhodná k vyloučení achalázie;
- **RTG pasáží jícnem** (ezofagogram) je užitečná k vyloučení anatomických odchylek jícnu (stenóza/striktura jícnu, hiátová hernie, achalázie), ale není ani senzitivní ani specifická pro diagnózu GER;
- **scintigrafie** stravou značenou <sup>99m</sup>Tc;
- perfusní test;
- diagnostický terapeutický test (14 dní podávání omeprazolu, vymizení symptomů potvrzuje diagnózu).

### Komplikace

Mezi komplikace patří stenóza jícnu, Barrettův jícen (a následně adenokarcinom), vřed jícnu.<sup>[1]</sup>

### Léčba

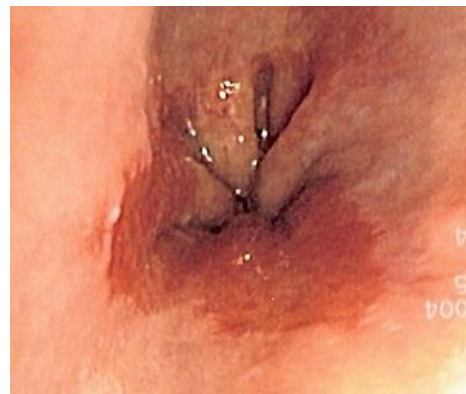1. **režimová opatření** - redukce tělesné hmotnosti, omezení zvyšování nitrobršního tlaku, zákaz kouření, dietní omezení (nedráždivá strava s vyloučením alkoholu, tučných jídel, sladkého kynutého pečiva, čokolády, kávy, pepřmintu; menší porce; nejíst před ulehnutím);
2. **farmakoterapie** - H<sub>2</sub>-blokátory (*ranitidin*), inhibitory protonové pumpy (*omeprazol*), prokinetika (*metoklopramid*, *domperidon*, *itoprid*), antacida;
3. **chirurgická léčba** - fundoplikace podle Nissena.<sup>[1]</sup>

## Korozivní ezofagitida

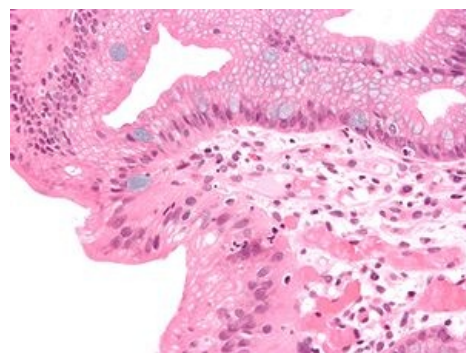
Vzniká **poleptáním jícnu kyselinami / louhy** (omyl, sebevražda) nebo může být způsobená léky (alendronát, využívaný při terapii osteoporózy, při uváznutí tablety způsobuje lokalizované poleptání). **Poleptání** je buď **povrchové** (zředěný roztok) nebo **hlubší** (nekrotické vředy s rizikem perforace, které se hojí jizvou se strikturami). Terapeuticky působí neutralizace (mléko aj.), v těžkých případech opiáty, protišoková terapie, ATB a endoskopická dilatace stenózy<sup>[1]</sup>.

## Hiátové hernie

Jedná se o přesun kardie a/nebo části žaludku z peritoneální dutiny do mediastina esofageálním hiátem. Do mediastina se dostává gastroesofageální junkce, žaludeční fundus nebo fundus i s gastroesofageální junkcí. Extrémním případem je dislokace celého žaludku do mediastina (tzv. *upside-down stomach*, kdy kardie a pylorus zůstávají v dutině břišní). Žaludek (a jiné nitrobršní orgány) se mohou dislokovat do mediastina nebo pleurální dutiny i při těžkých úrazech - jde o nepravé kýly (výhřezy), jejichž brankou je traumatická ruptura bránice.



Barrettův jícen - endoskopický obraz



Barrettův jícen - mikroskopický obraz

## Typy hernie

1. *skluzná kýla* (par glissement) – nejčastější, častá u starých lidí. Jedná se o nepravou kýlu, chybí kýlní vak. Do mediastina se dostává gastroesofageální junkce, hlavní komplikací je gastroesofageální reflux;
2. *paraesofageální kýla* – vzácná, častější je smíšená forma. Do mediastina přechází žaludeční fundus, junkce zůstává v peritoneální dutině. Komplikací je chronické krvácení s rozvojem anémie až strangulace s nekrózou stěny a perforací, obstrukce s poruchou pasáže a útlak nitrohrudních struktur (srdce, plíce). Čistá paraesofageální kýla bývá přítomna u vrozené vady *hiatus communis* – společný průchod jícnu a aorty bránicí;
3. *smíšená kýla* – do mediastina se dostává žaludeční fundus i s gastroesofageální junkcí při zachovalém Hisově úhlu.

## Klinické příznaky a diagnostika

Obtíže při polykání, tlak za sternem, bolest v epigastriu (při strangulaci), zvracení (při poruchách pasáže), pálení žáhy u skluzné nebo smíšené hernie, chronická anemizace při krvácení.

## Diagnostika

K průkazu užíváme rentgenu (polykání kontrastní látky – určí typ kýly) a endoskopie (průkaz esofagitidy – gastroesofageální reflux, jinak indikována pH-metrie).

## Léčba

**Konzervativní léčba** spočívá v podávání H<sub>2</sub>-blokátorů u gastroesofageálního refluxu.

**Chirurgická léčba** zahrnuje reposici žaludku, resekci nebo ponechání kýlního vaku, uzávěr kýlní branky (hiatorhafie), event. fixace fundu k bránici (fundopexie – může být použito i k uzávěru defektu) a přední žaludeční stěny ke stěně břišní (gastropexe), u gastroesofageálního refluxu je indikována fundoplikace dle Nissen-Rossettiho<sup>[2]</sup>.

## Achalázie

 *Podrobnější informace naleznete na stránce Achalázie.*

Jedná se o poruchu motility dolního jícnového svěrače, který nerelaxuje při příjmu potravy a jícnem má neperistaltické kontrakce.<sup>[3]</sup> Podkladem achalázie je neuromuskulární porucha (na úrovni n. vagus nebo ve svalovině jícnu), spojená s úbytkem buněk v plexus myentericus a hypertrofií svaloviny. Zvyšování intraluminálního tlaku může vést ke vzniku pulzních divertiklů nad svěrači.

## Klinický obraz a diagnostika

- dysfagie
- bolest na prsou
- regurgitace
- aspirace

## Diagnostika


K diagnostice se využívá RTG pasáž kontrastní látky a jícnová manometrie. Podle RTG nálezu se rozlišují 4 stádia:

1. poruchy motility bez dilatace jícnu, zvýšení klidového tonu dolního svěrače;
2. postupná dilatace jícnu, úbytek peristaltiky;
3. jícnem se esovitě prověšuje, stává se z něj atonický vak kladoucí se na P bránici;
4. dolichomegaesofagus.

## Léčba

1. **konzervativní** – podávání blokátorů vápníkových kanálů zmírní obtíže
2. **endoskopická** – injekce botulotoxinu do dolního jícnového svěrače, balonková dilatace (metoda volby)
3. **chirurgická** – Hellerova myotomie dolního jícnového svěrače, při neúspěchu myotomie resekce a náhrada jícnu<sup>[2]</sup>

## Divertikly

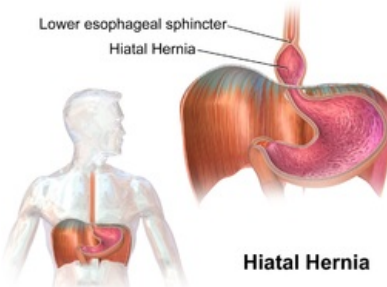
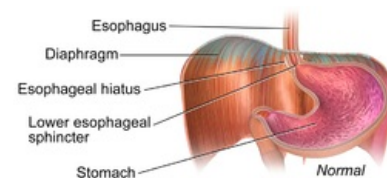
 *Podrobnější informace naleznete na stránce Divertikly jícnu.*

Divertikl je výchlupka dutého orgánu, může být:

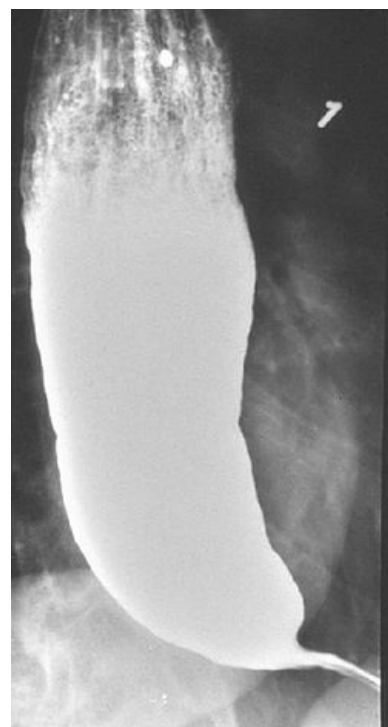- pravý (tvořen všemi vrstvami stěny);
- nepravý (sliznice a submukóza vychlipující se skrze svalovinu);
- trakční (vznikající zevním tahem);
- pulsní (vznikající zvýšením intraluminálního tlaku).

Mezi příklady divertiklů patří:

1. **Zenkerův divertikl** – pulsní pravý divertikl vychlipující se mezi pars thyropharyngea a cricopharyngea musculus constrictor pharyngis inferior, vzniká při horní jícnové achalázii, klinicky horní dysfagie s regurgitací, foetor ex ore, vyklenutí na krku při



Skluzná hernie



Skiagram Achalázie

- polknutí, možnost aspirace obsahu se vznikem bronchopneumonie;
2. **parabronchiální divertikl** – trakční pravý divertikl v oblasti bifurkace trachey – vzniká tahem za stěnu jícnu jizevnatým zánětlivým procesem mediastinálních uzlin, klinicky se většinou neprojevuje, až při velkých rozměrech může působit obtíže tlakem na okolí;
  3. **epifrenický divertikl** – pulsni divertikl vzniklý při achalázii (hypertonus dolního jícnového svěrače), klinicky dysfagie.

## Diagnostika

V diagnostice se uplatňuje zejména RTG pasáž kontrastní látky jícnem a manometrie (posouzení achalázie). Endoskopie má pouze doplňkový význam

## Léčba

Činí-li divertikl potíže, je na řadě operační léčba. U větších divertiklů se provádí resekce a sutura stěny, menší lze ponechat nebo zanořit. Důležitá je léčba příčiny – u achalázie (nutná jícnová manometrie – provádí se myotomie u Zenkerova divertiklu s hypertonem horního svěrače a u epifrenického s hypertonem dolního jícnového svěrače). Po operaci je třeba podávat ATB (možnost vzniku mediastinitidy pro hnilobné procesy probíhající ve stagnujícím obsahu divertiklů). U operace Zenkerova divertiklu se může vyskytnout paréza nervus laryngeus recurrens.<sup>[2]</sup>

## Odkazy

### Související články

- Gastroezofageální reflux (pediatrie)
- Antacida

### Reference

1. KLENER, Pavel, et al. *Vnitřní lékařství*. 3. vydání. Praha : Galén, 2006. s. 558. ISBN 80-7262-430-X.
2. PASTOR, Jan. *Langenbeck's medical web page* [online]. [cit. 03-22-2010]. <<https://www.freewebs.com/langenbeck/GE.doc>>.
3. KMENT, Milan. *Choroby jícnu* [přednáška k předmětu Vnitřní lékařství, obor Všeobecné lékařství, 3. lékařská fakulta Univerzita Karlova]. Praha. 2016.

Citováno z „[https://www.wikiskripta.eu/index.php?title=Onemocnění\\_jícnu&oldid=415973](https://www.wikiskripta.eu/index.php?title=Onemocnění_jícnu&oldid=415973)“